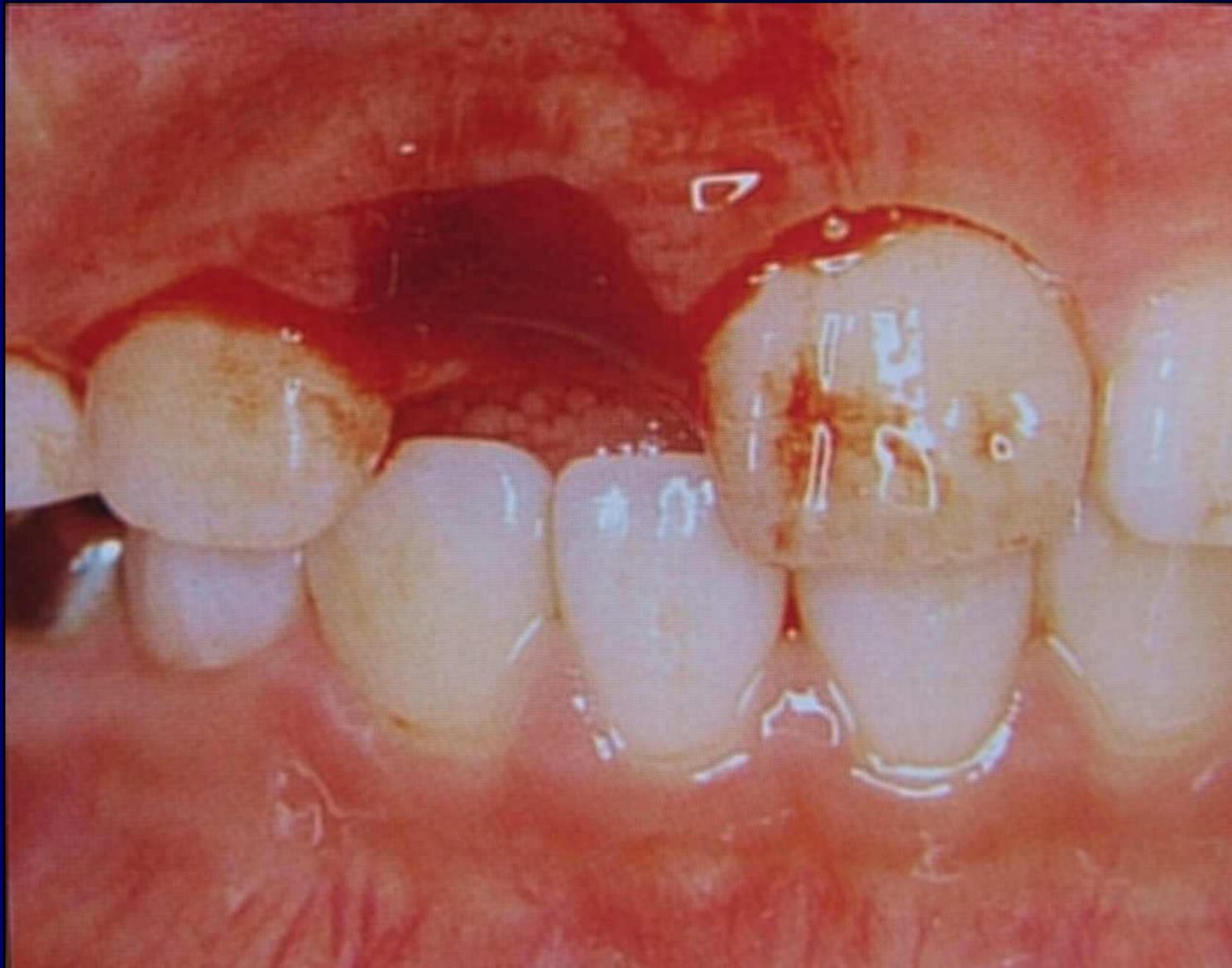
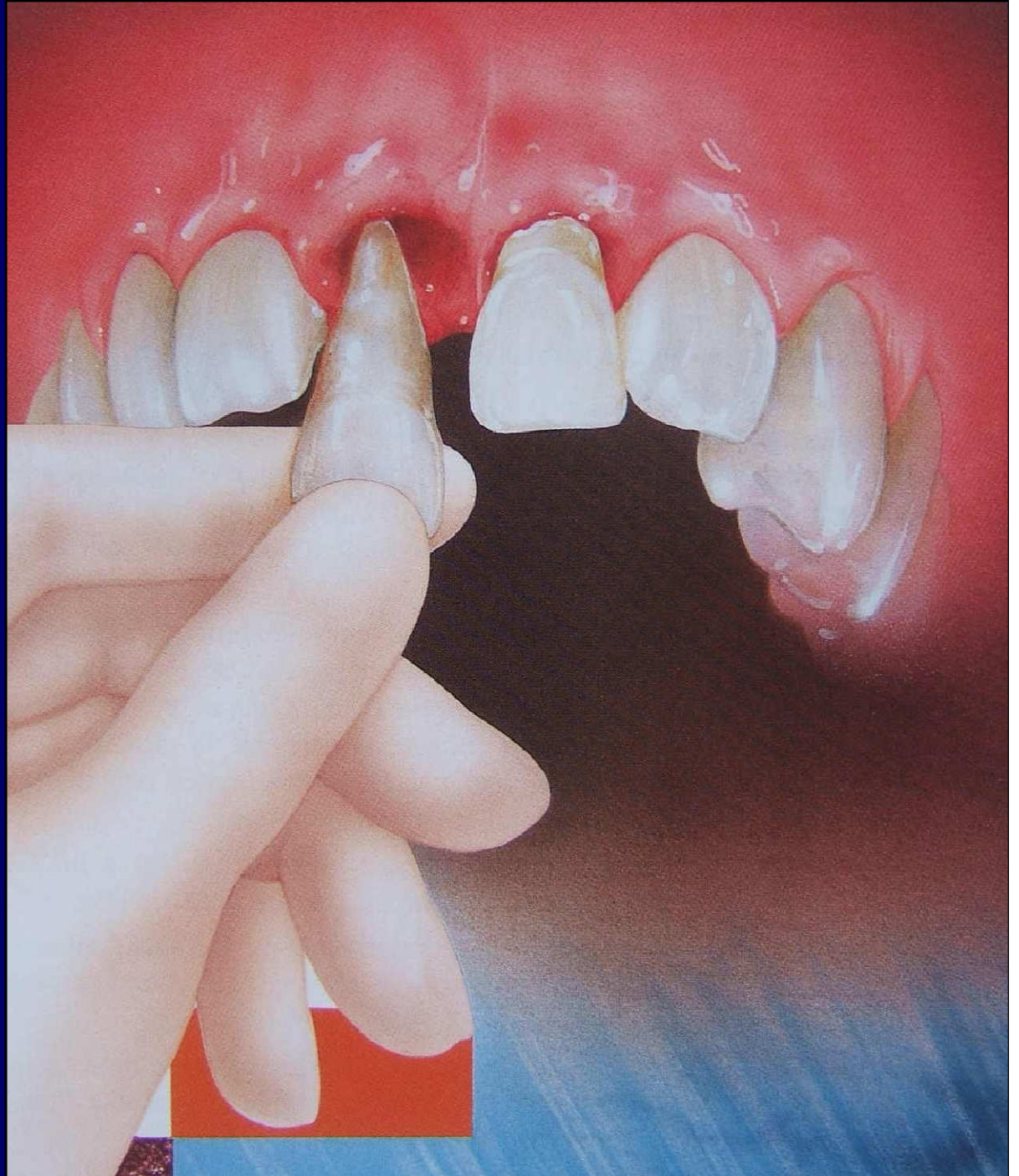


**Enfant de 9 ans, chute à vélo il-y-a 30 mn,
dent conservée dans la bouche....**

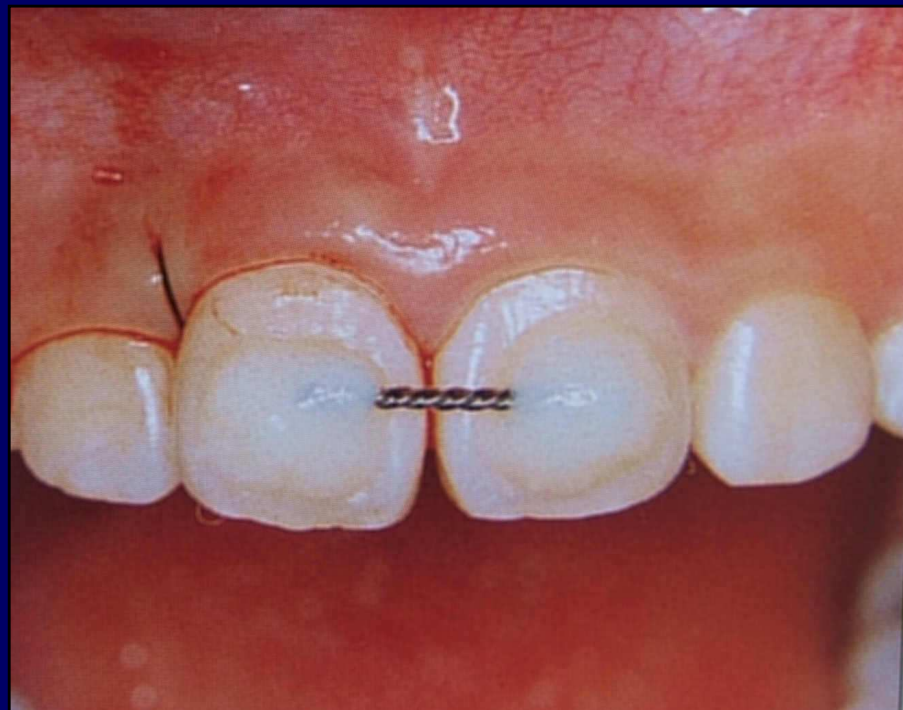
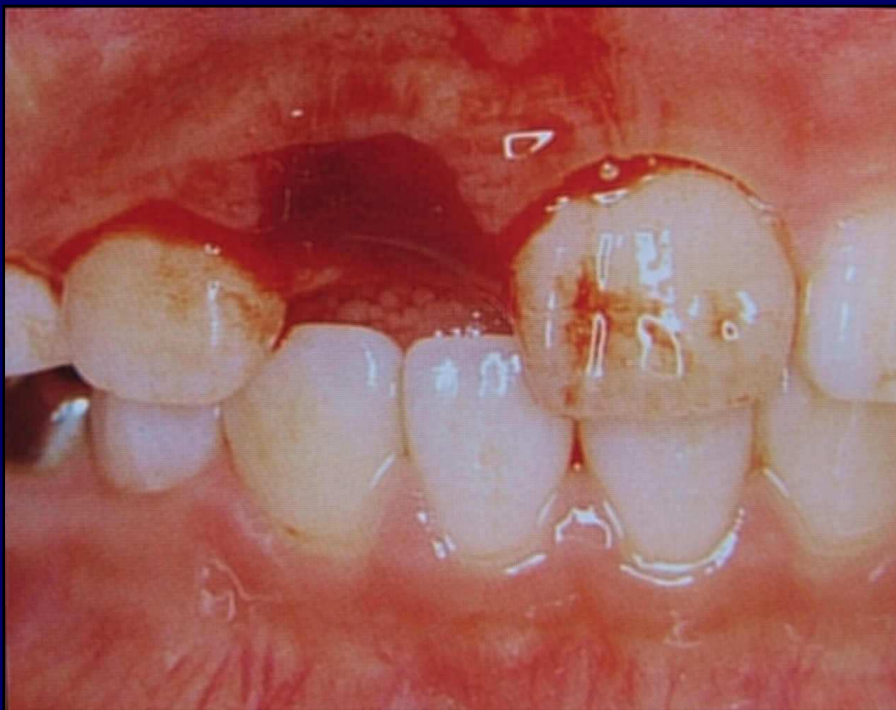
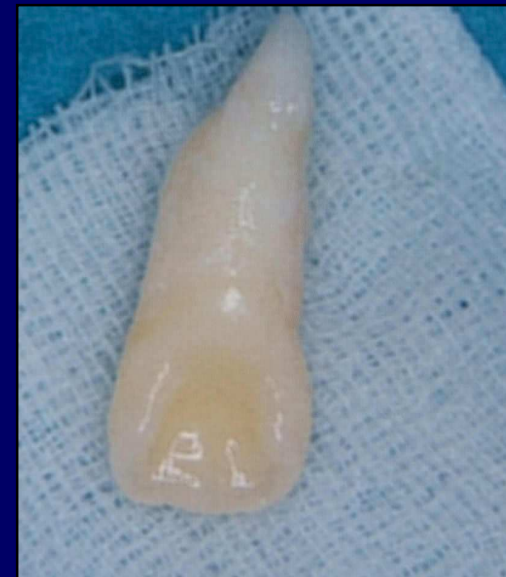

**Geste à faire le
plus vite
possible....**



Première hypothèse : dent
humide...et exfoliation récente :

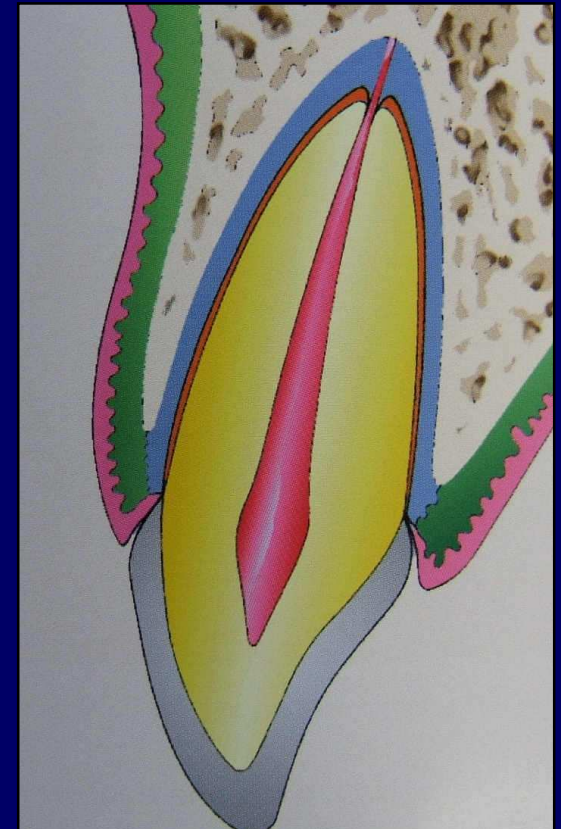
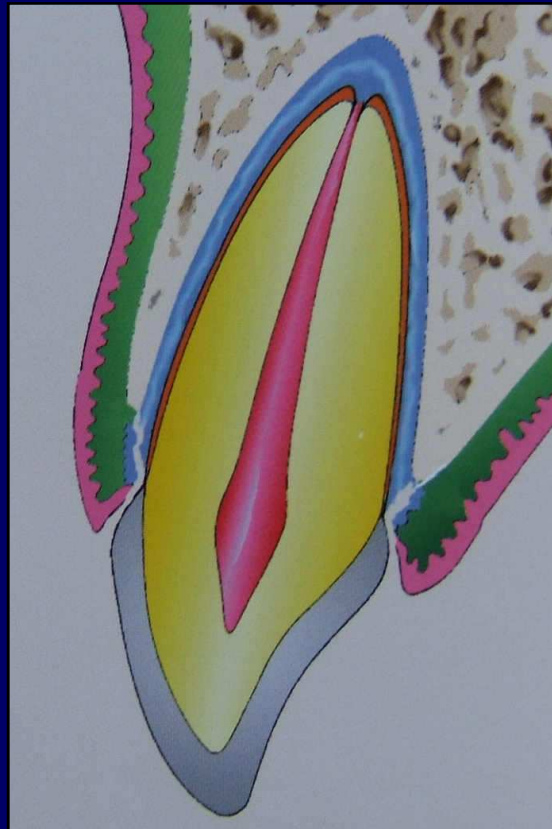
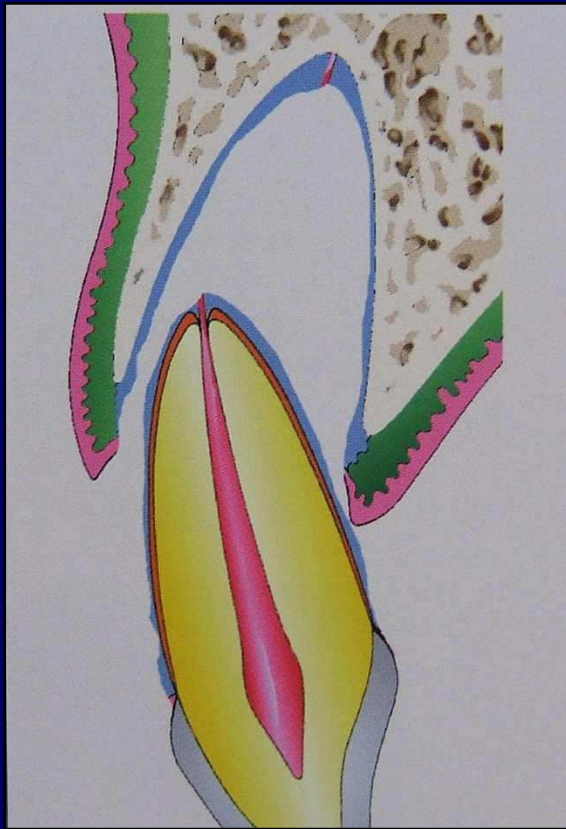
Nettoyer la dent avec sérum phi, en
respectant le ligament, remettre
dans l'alvéole sans compression,
contention semi-rigide



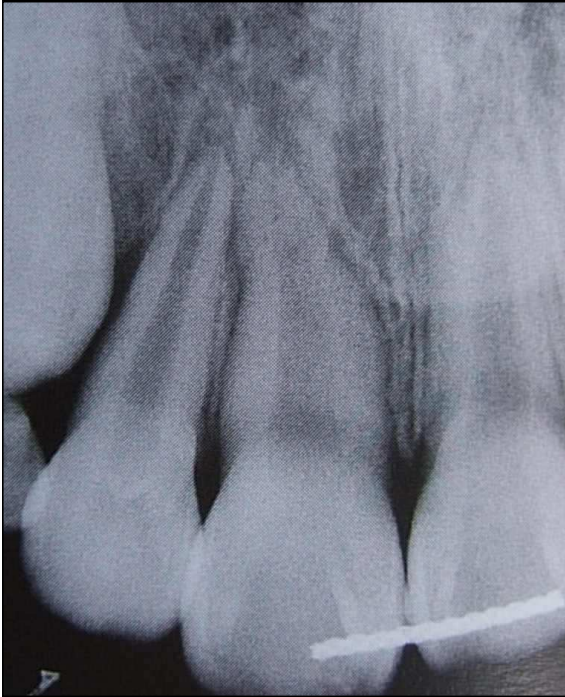Contention

- **Contention semi rigide sans comprimer le ligament :**
 - fil orthodontique tressé
 - gouttière souple (Françoise Carle)
 - tresse polymère pour attelle paro
 - **SPARADRAP** (Michel Bergoin)

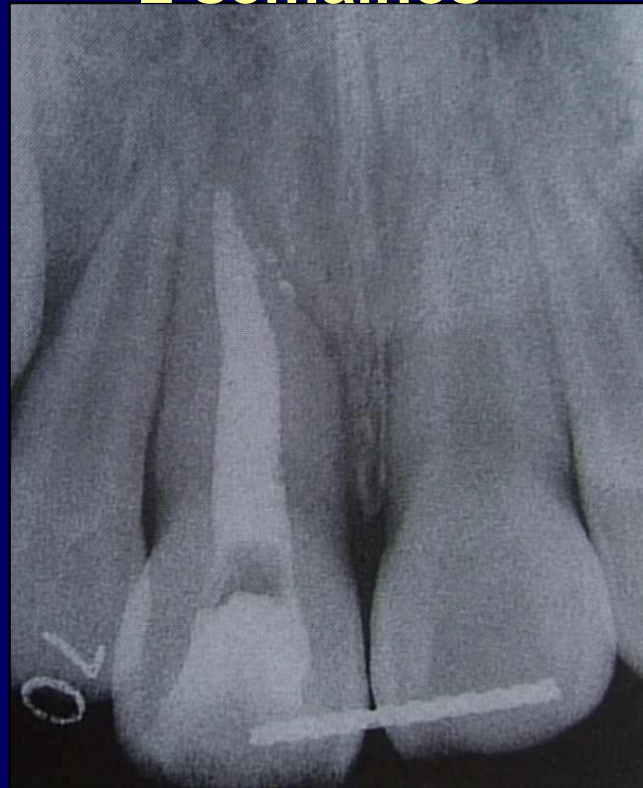**On est en droit d'espérer une cicatrisation « ad integrum »
du ligament. Et la pulpe ? Il faut l'oublier dans l'immédiat.
C'est la rapidité de l'acte et le respect de l'intégrité du
ligament qui comptent**



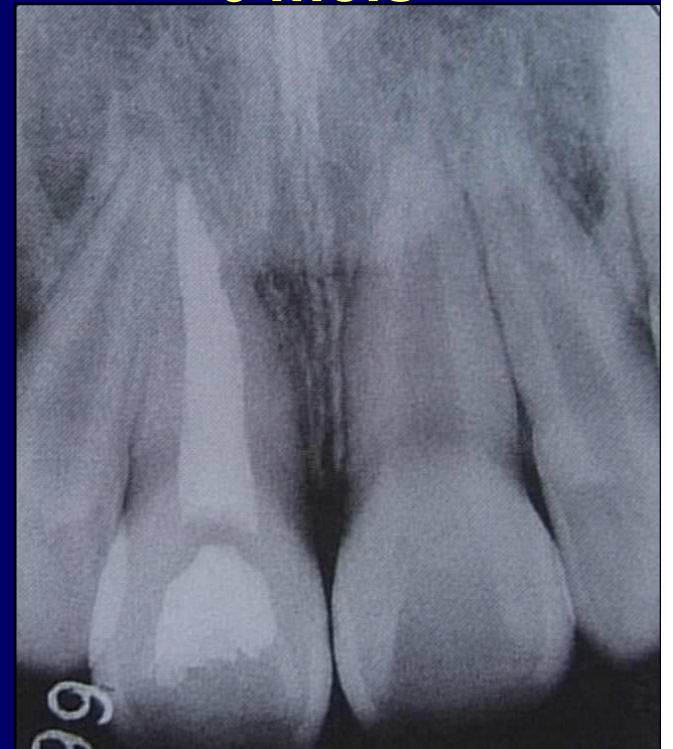Une heure



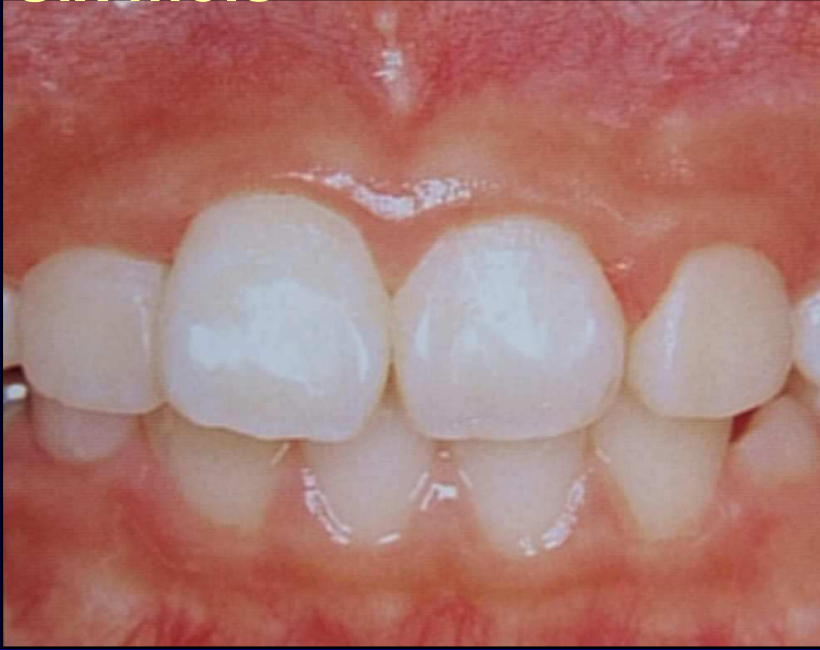2 semaines



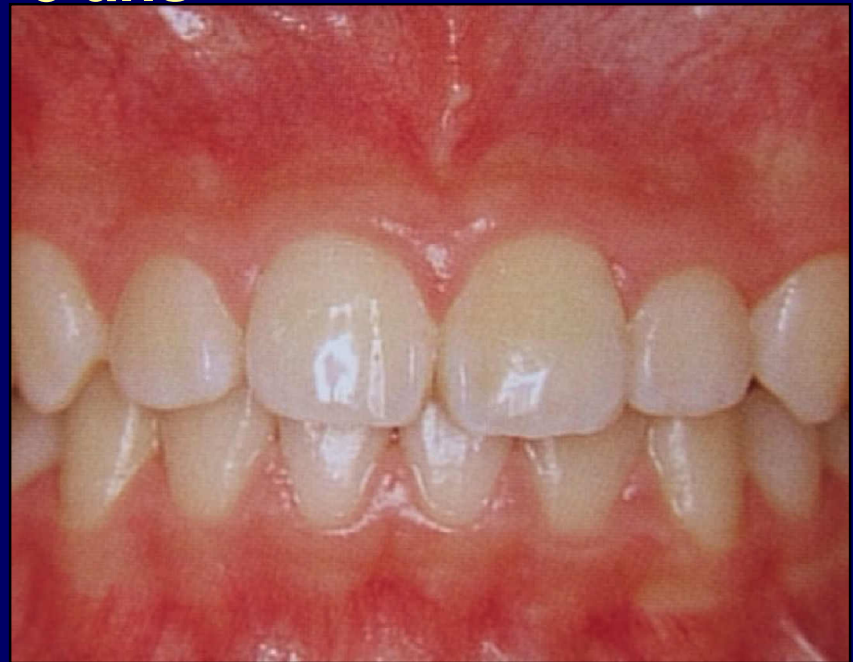6 mois



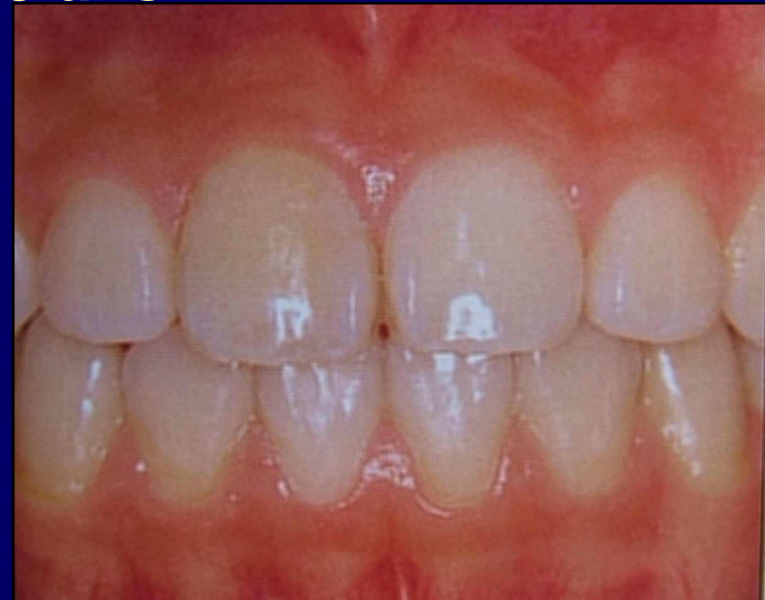
Six mois



3 ans

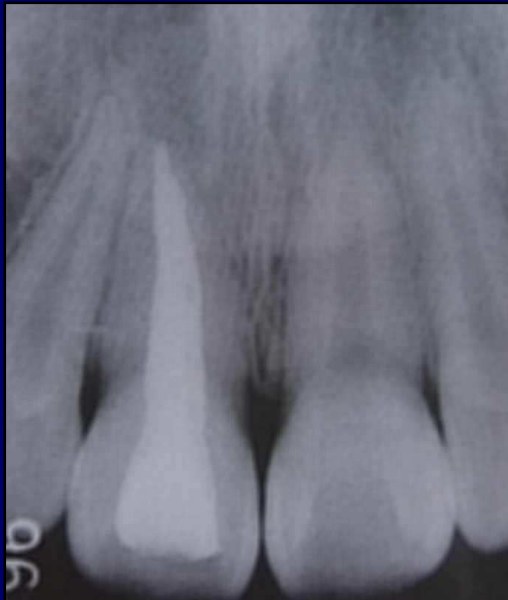

5 ans



À 5 ans, après
traitement
d'ODF normal

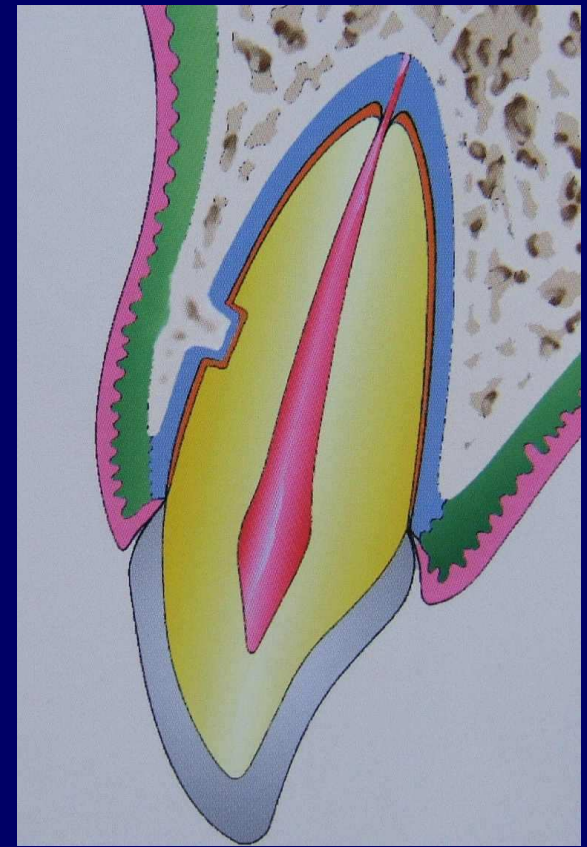
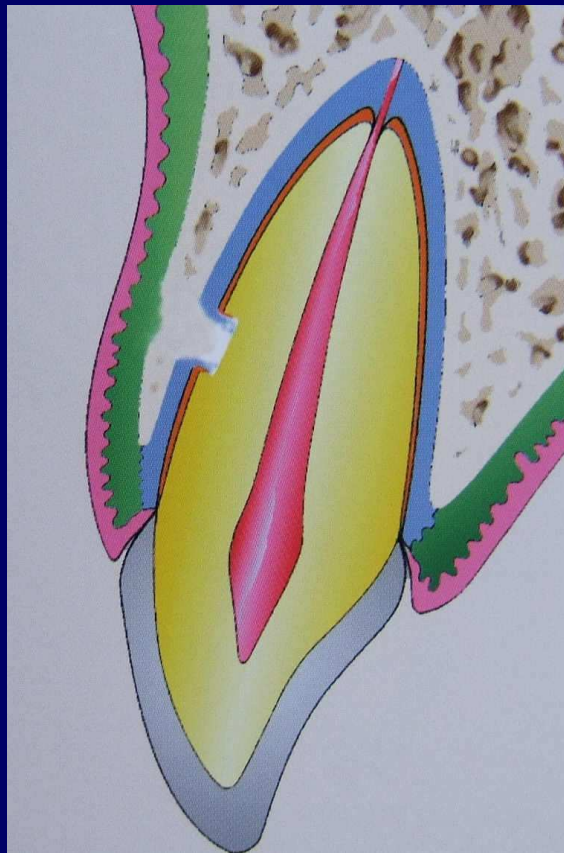
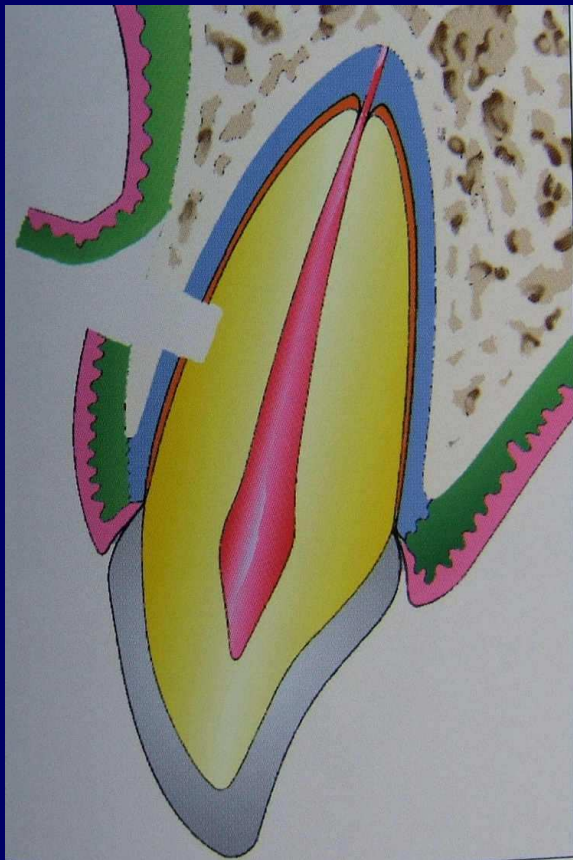
...



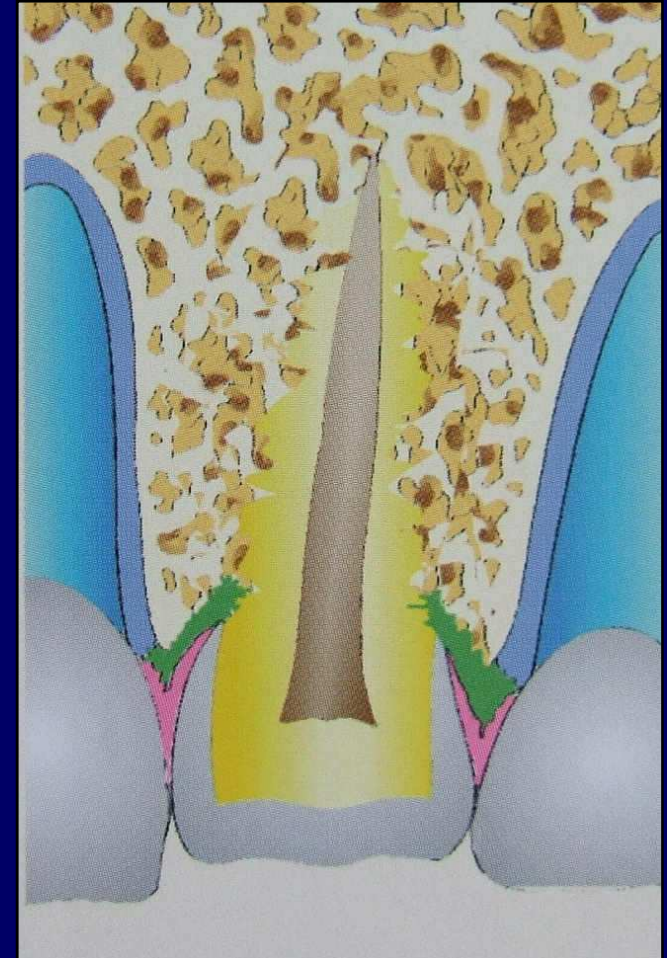
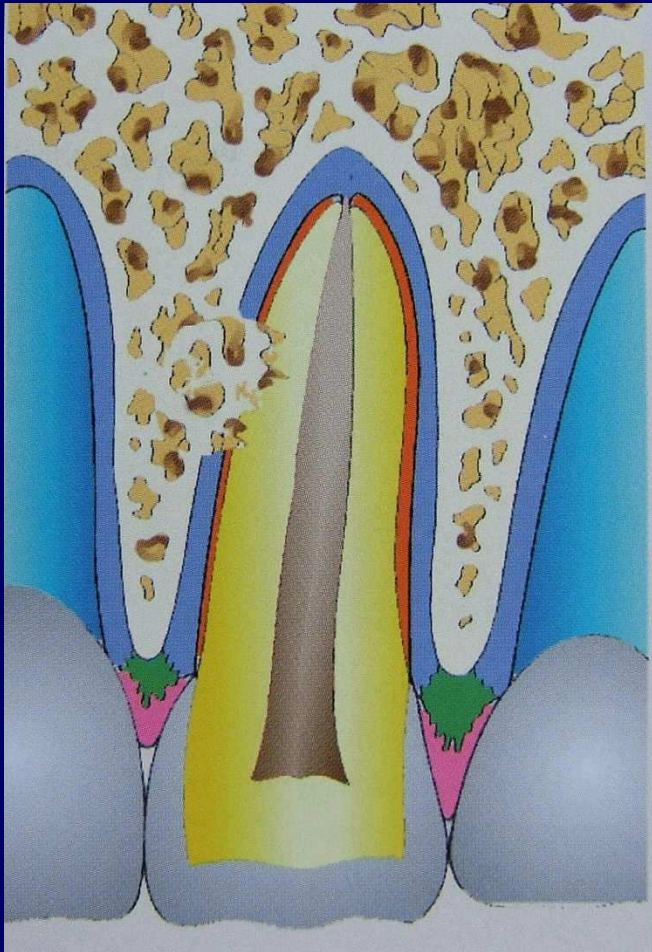
Mais... si réimplantation dent sèche....

- **A terme, ankylose : dent inamovible par soudure de la racine à l'os,**
puis ré-ingression apparente de la dent,
puis rhizalyse...

**Cicatrisation d'une blessure expérimentale
ligamentaire, cémentaire, et dentinaire :
prolifération du ligament, cicatrisation totale sauf
dentine bien sûr, dent mobilisable.**



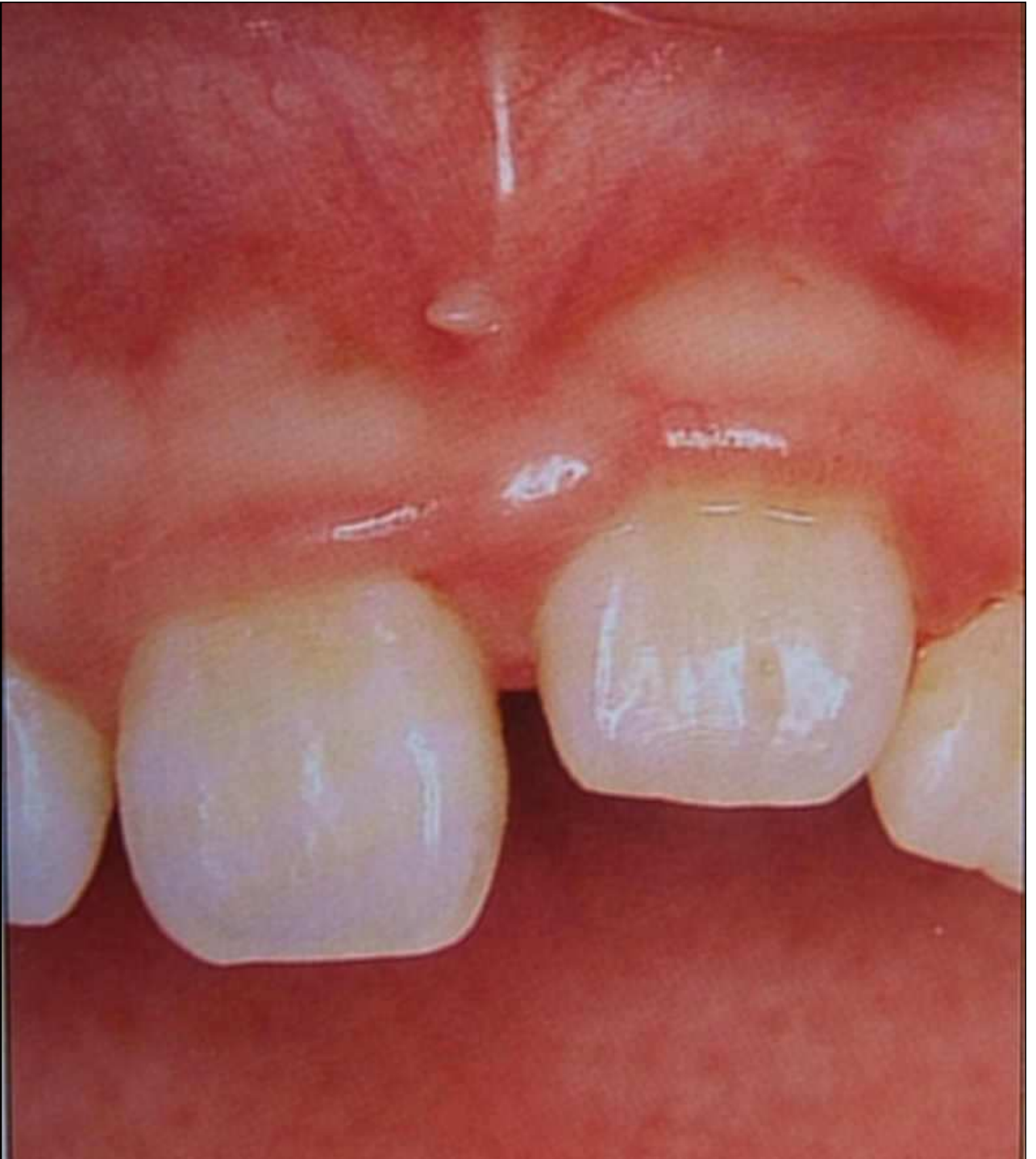Ligament nécrosé en un point : destruction du cément et de la dentine par l'os, dent « ancrée » (ankylose) dans l'os, non mobilisable, puis rhizalyse.



Diagnostic de l'ankylose

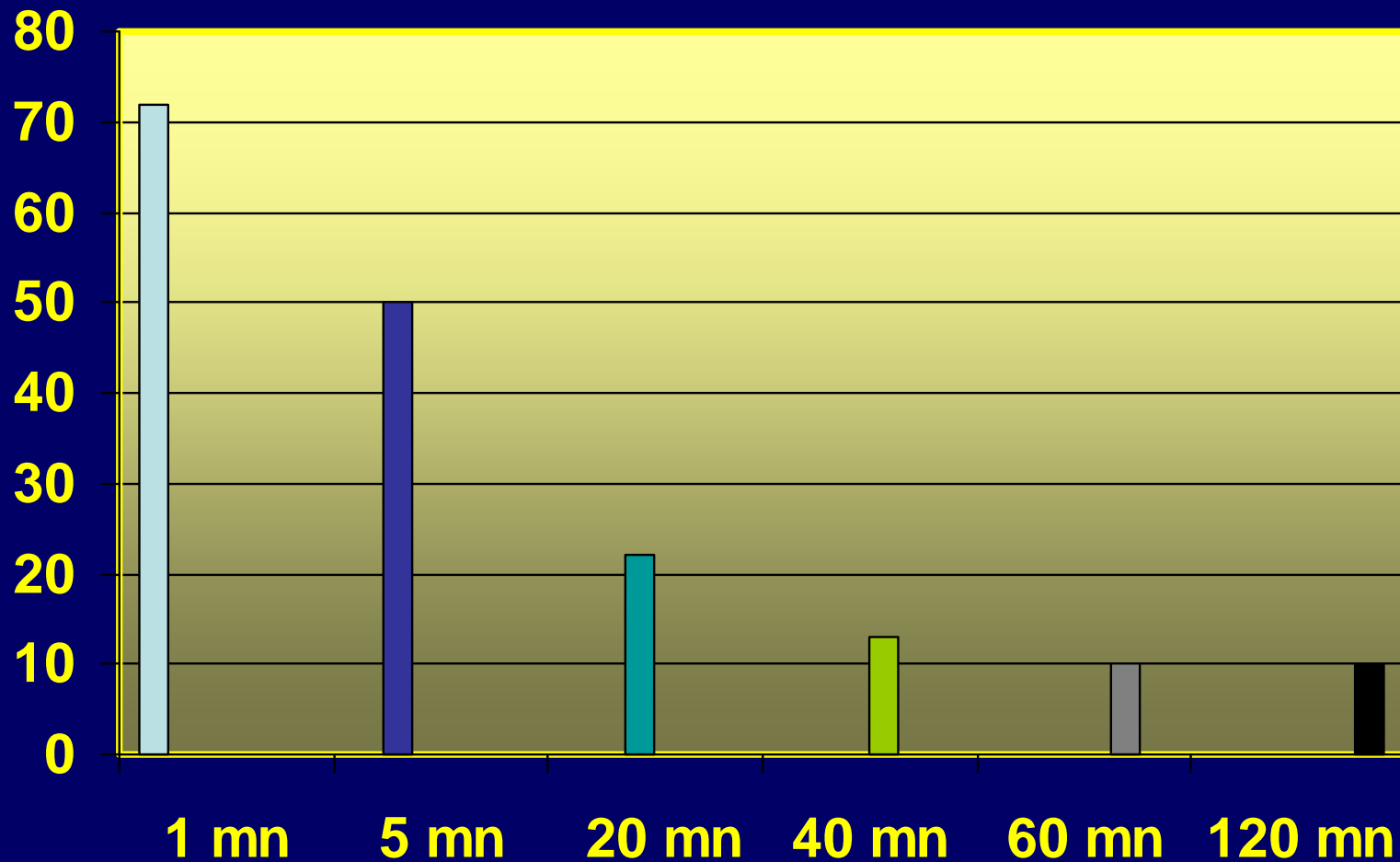
- **Radio : rien de visible précocément**
- **Scanner : visible un peu plus tôt**
- **Ré-ingression apparente de la dent : signe sûr**
- **En ODF, dent non mobilisable**
- **Test au tapotement (manche de miroir) : son plus fort, présageant d'une conduction directe à l'os de soutien : le patient remarque la différence avec les dents voisines, c'est la seule façon de faire un diagnostic précoce**

Résultat
classique
d'une
ankylose
traumatique



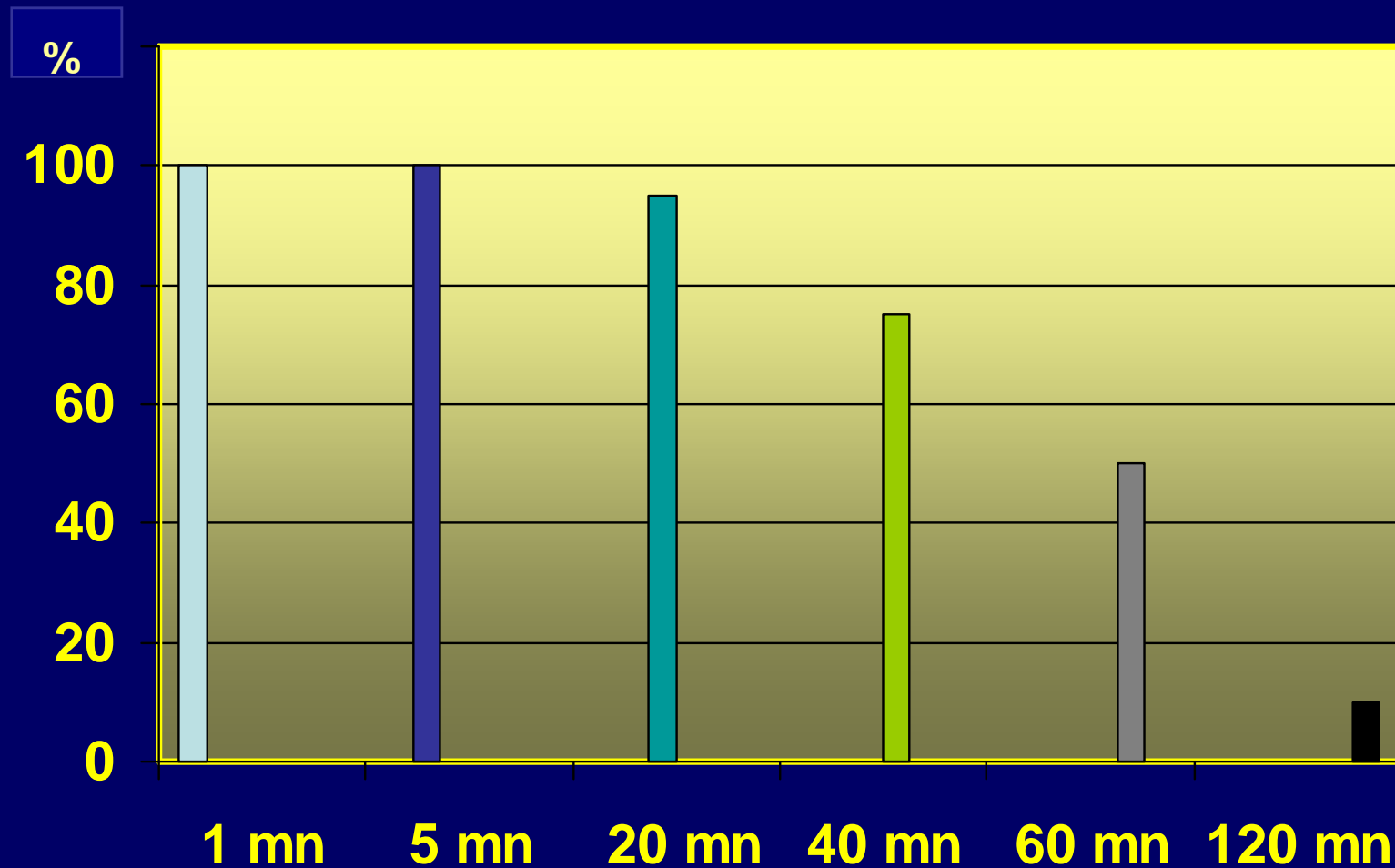
Stockage « au sec » de la dent avulsée

Pour cent de survie du
ligament

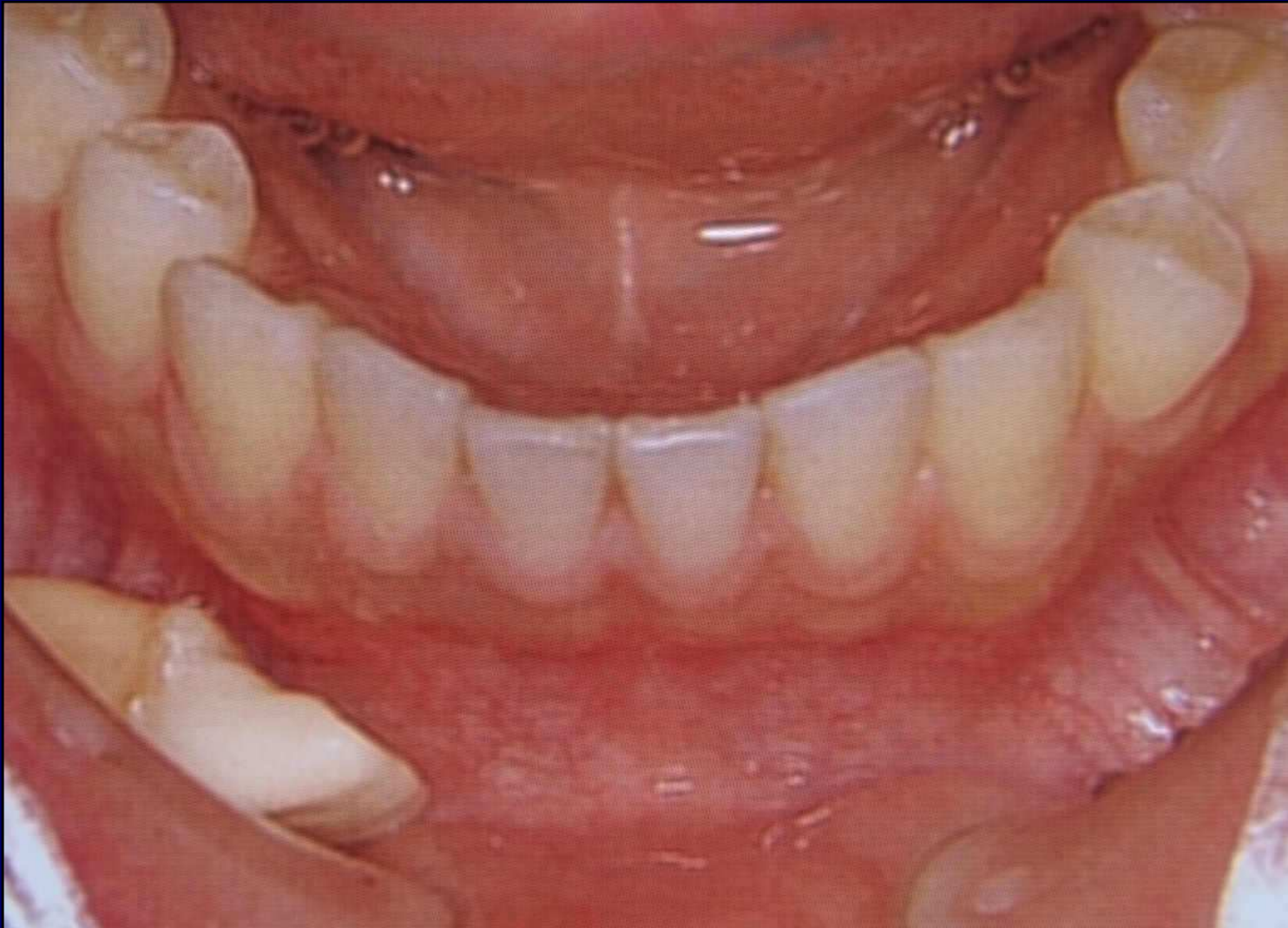

Stockage « humide » de la dent avulsée

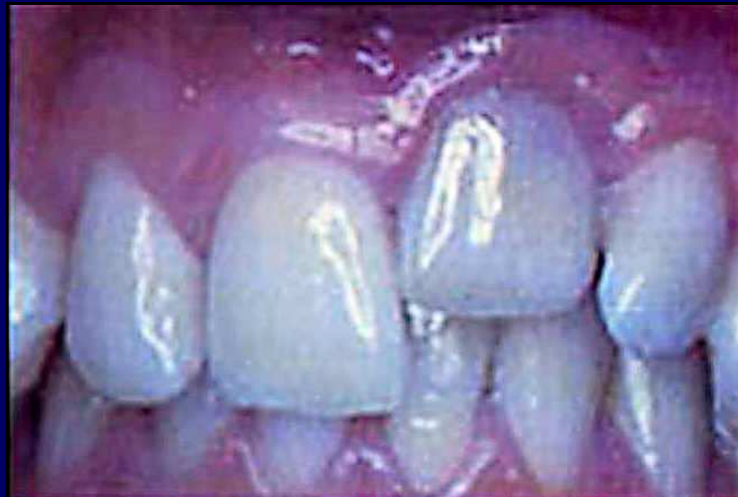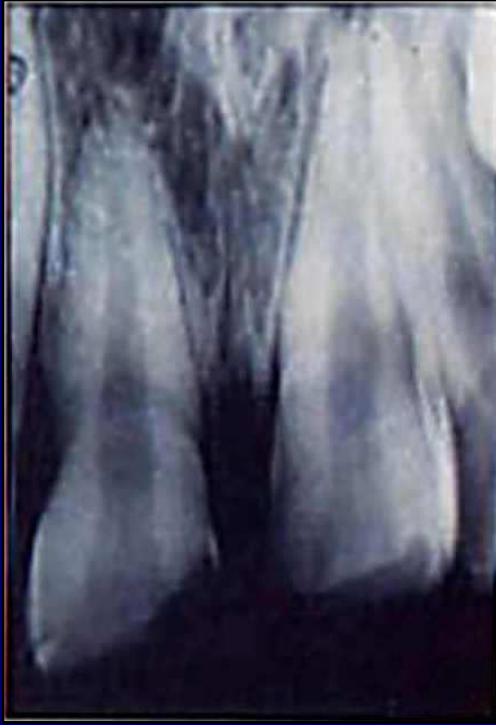Pour cent de survie du
ligament



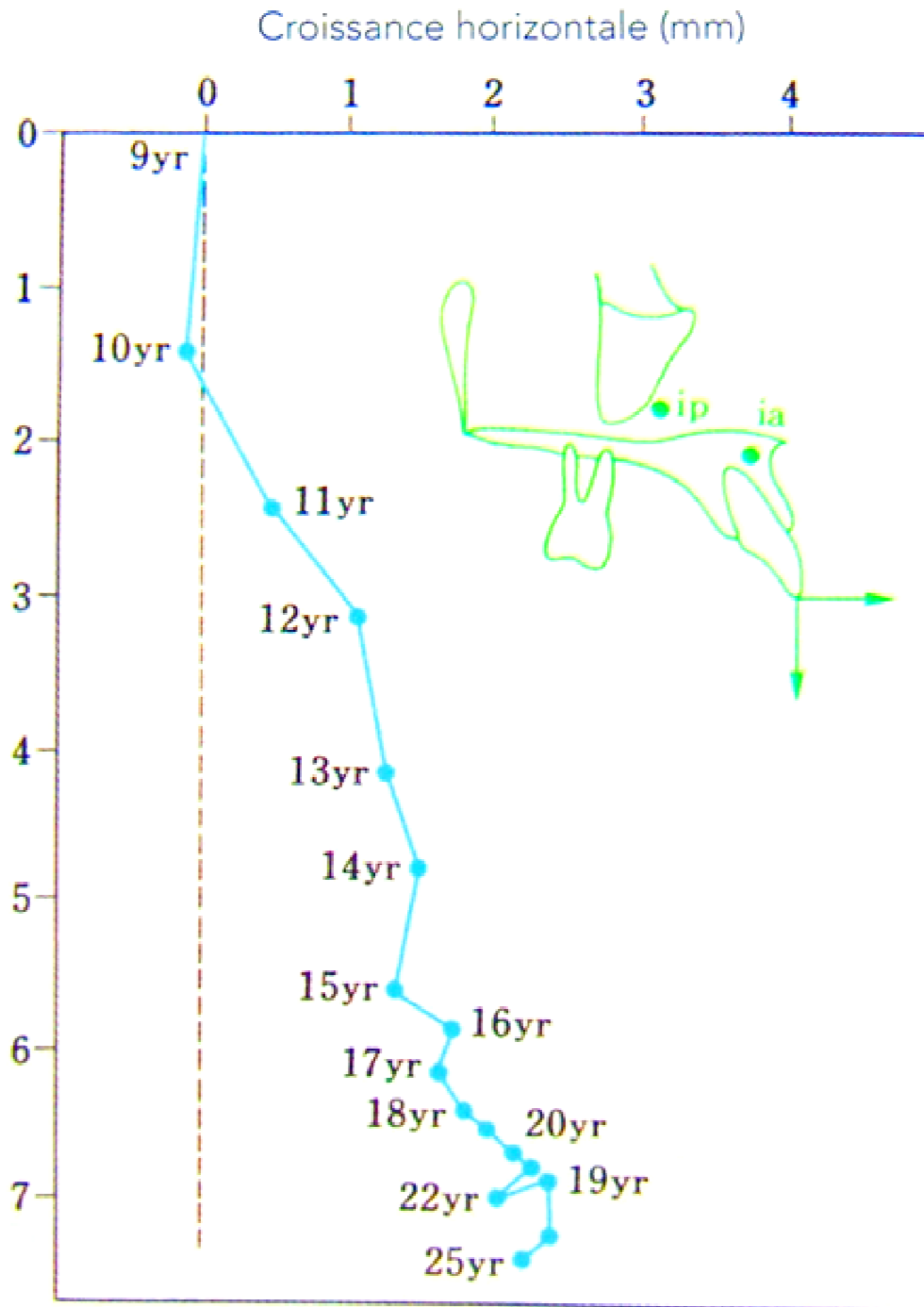
Voilà donc la conduite à tenir : dent à conserver de préférence dans le vestibule , dans la salive. Le lait semblerait finalement déconseillé



LA RÉINCLUSION

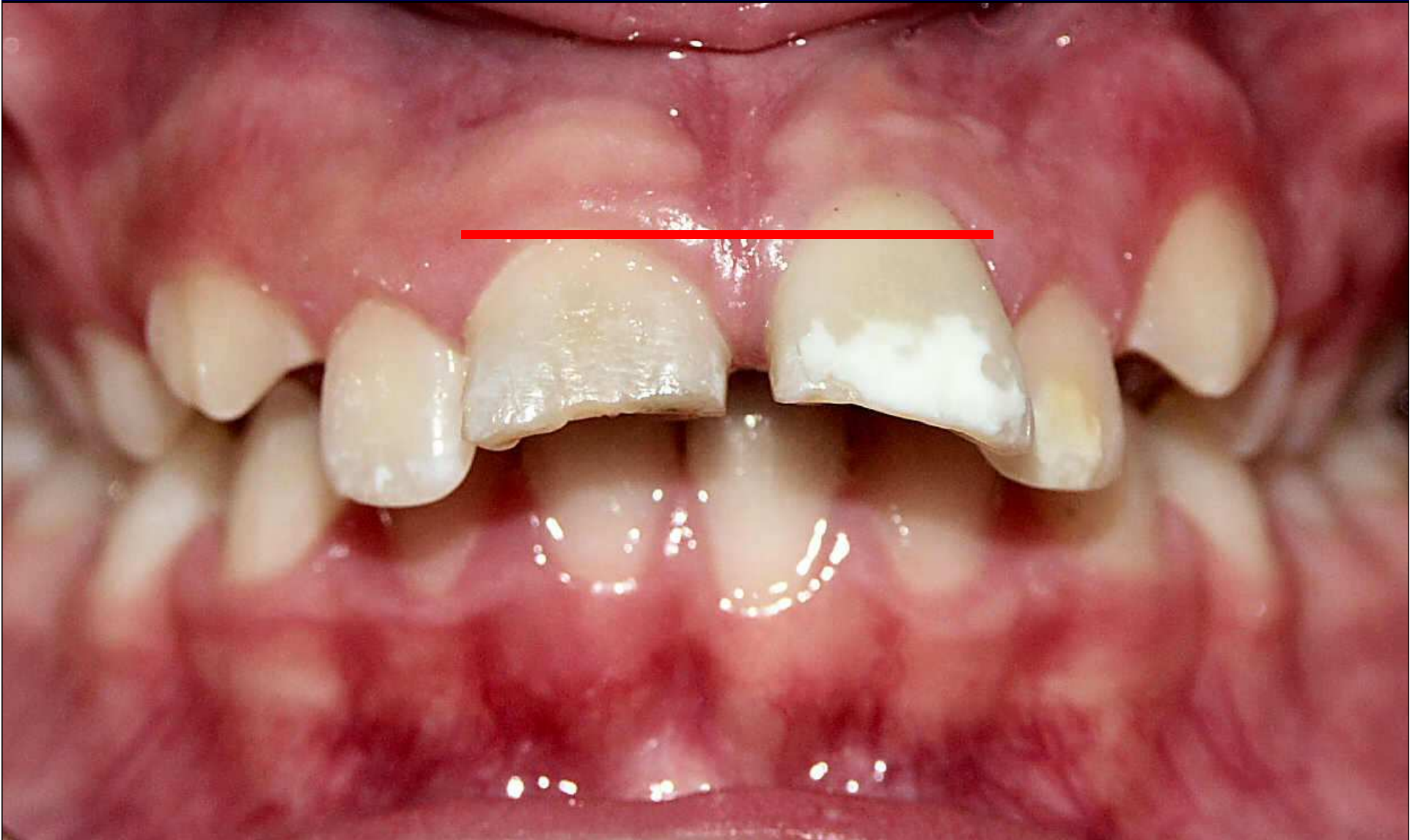


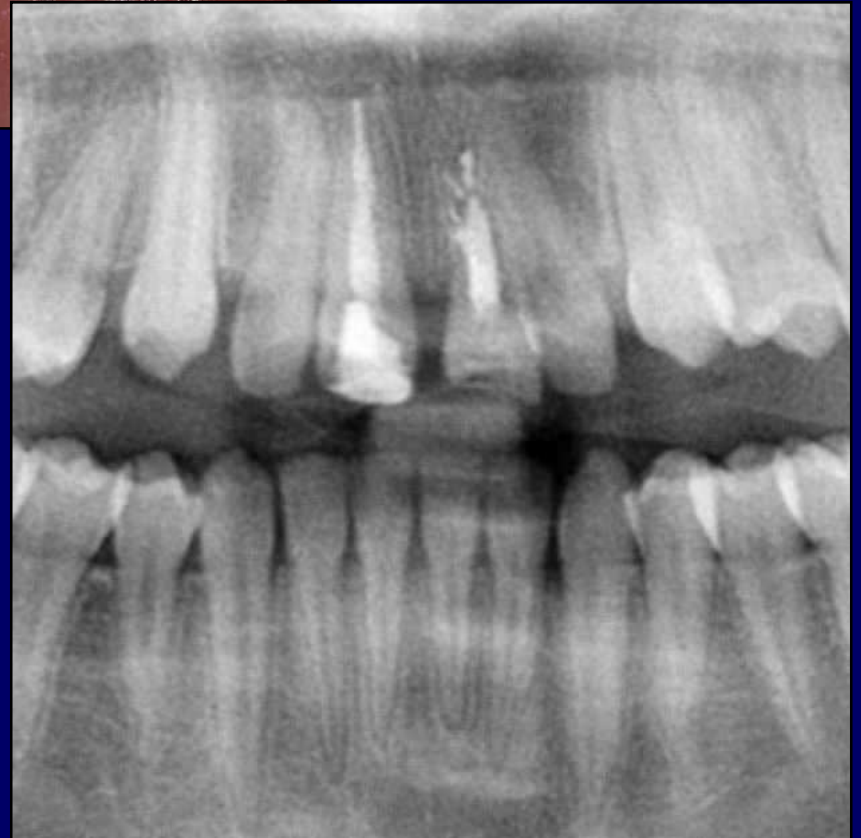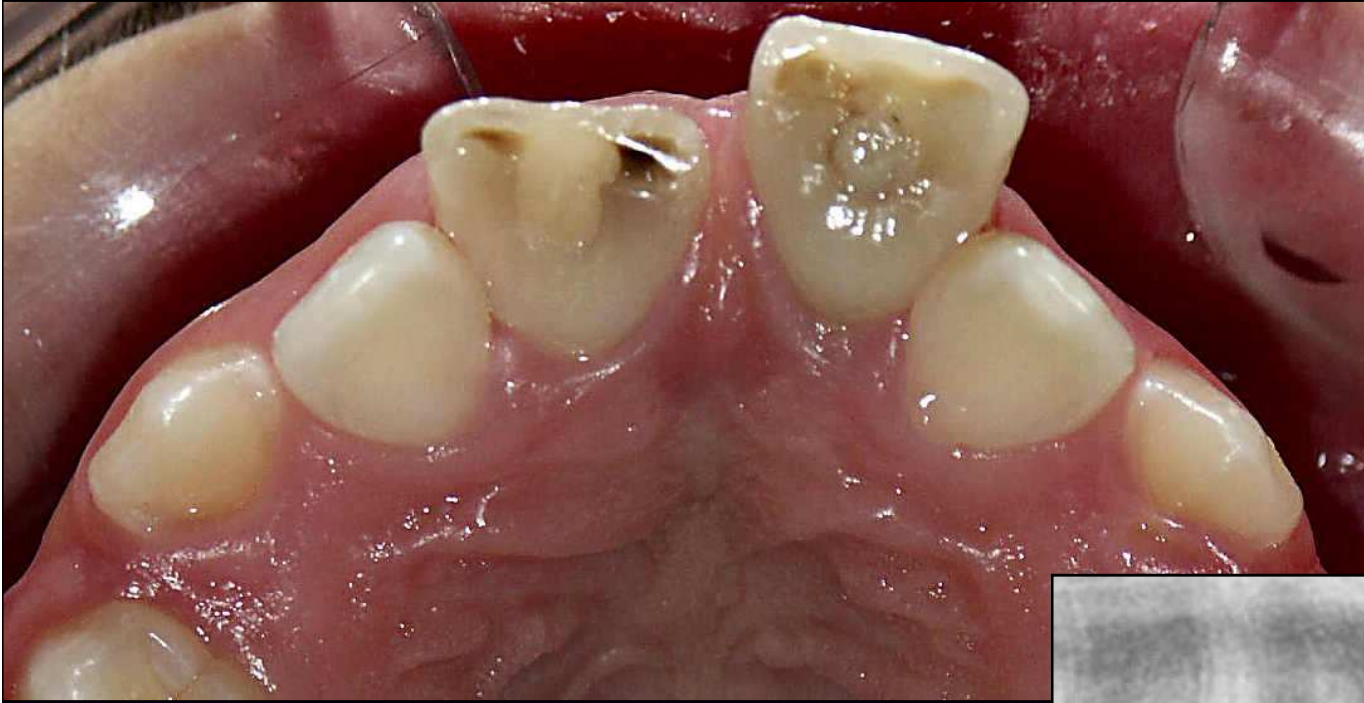
Croissance verticale en mm



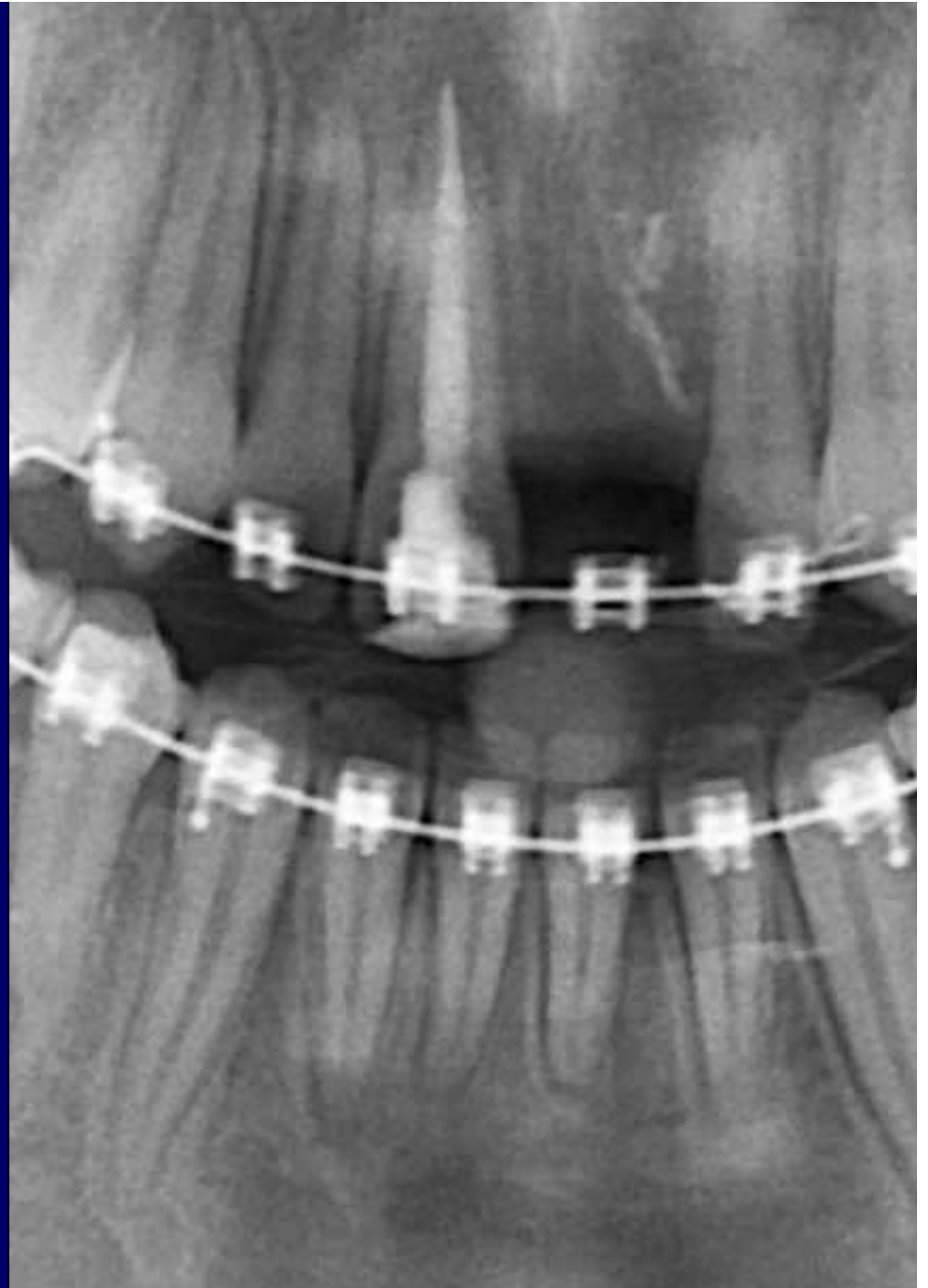
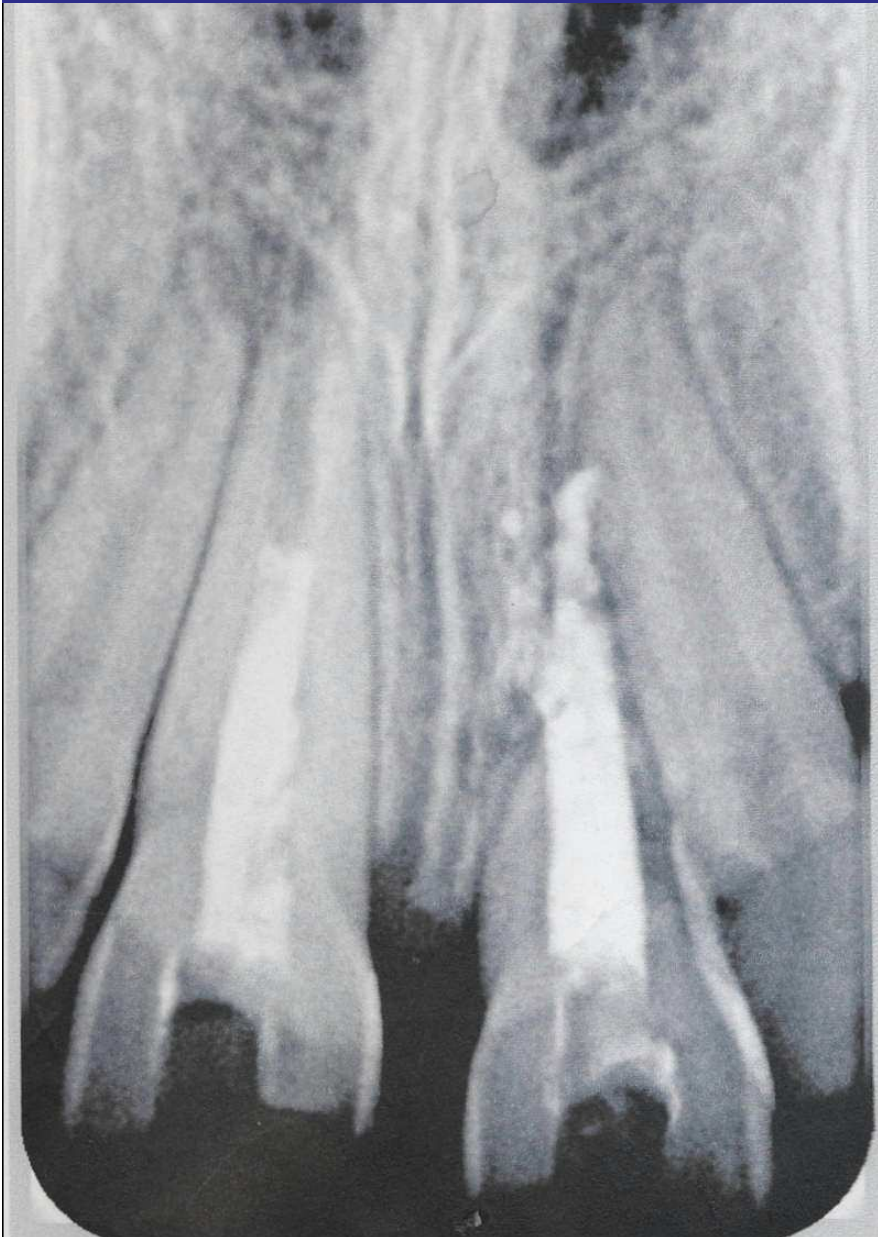D'après
ANDREASEN
ET COLL.

LA RHIZALYSE : cas de Juliette

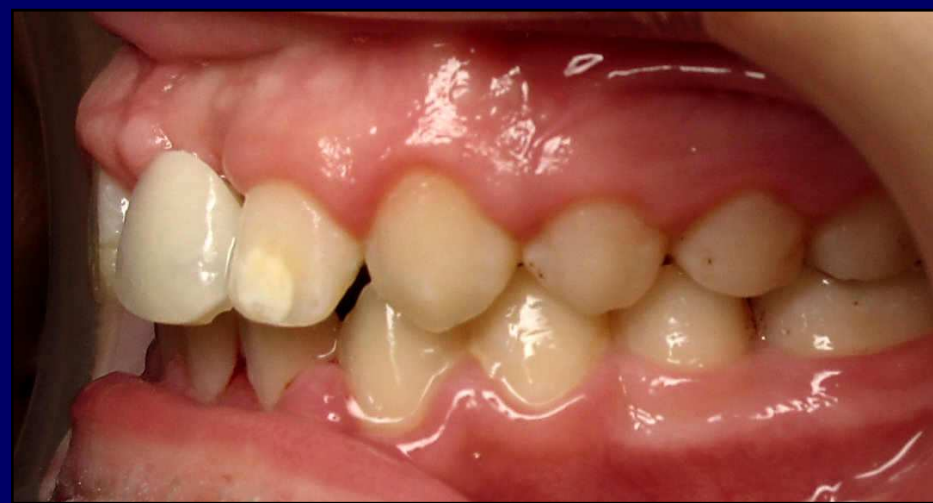
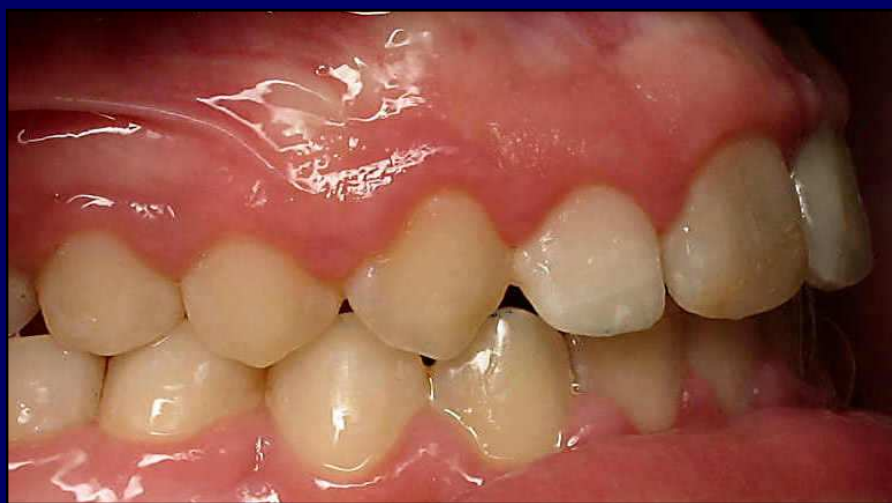
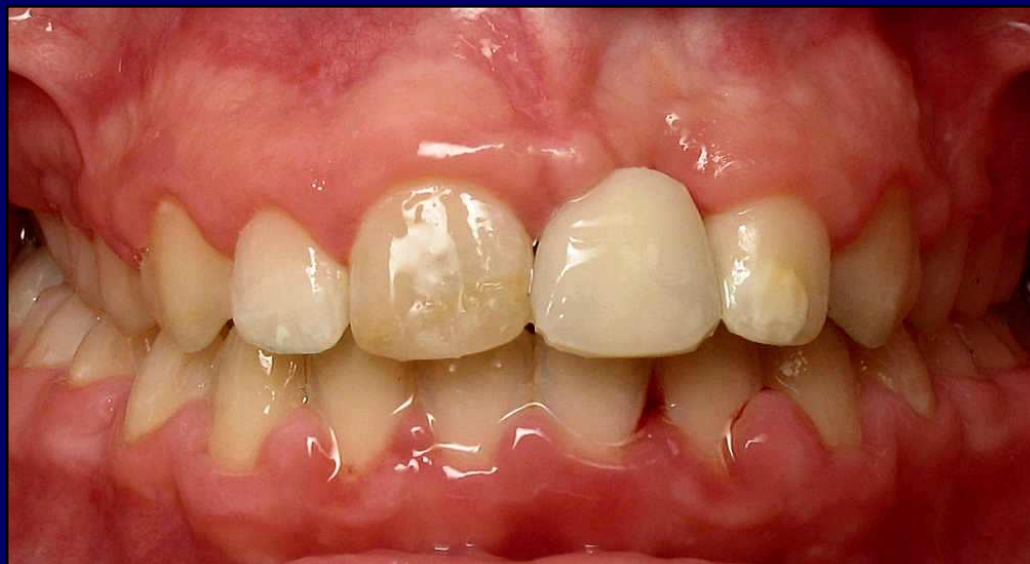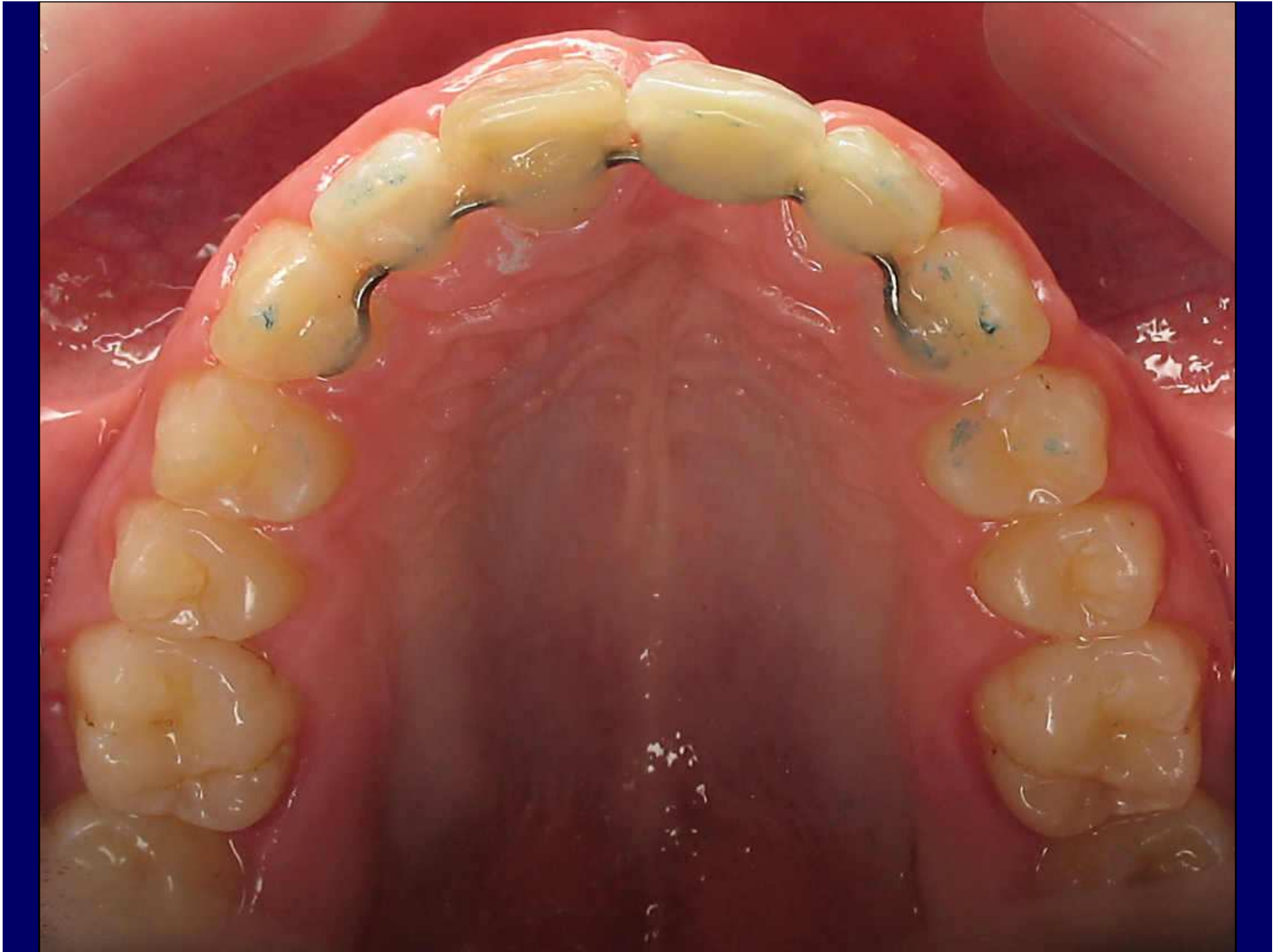


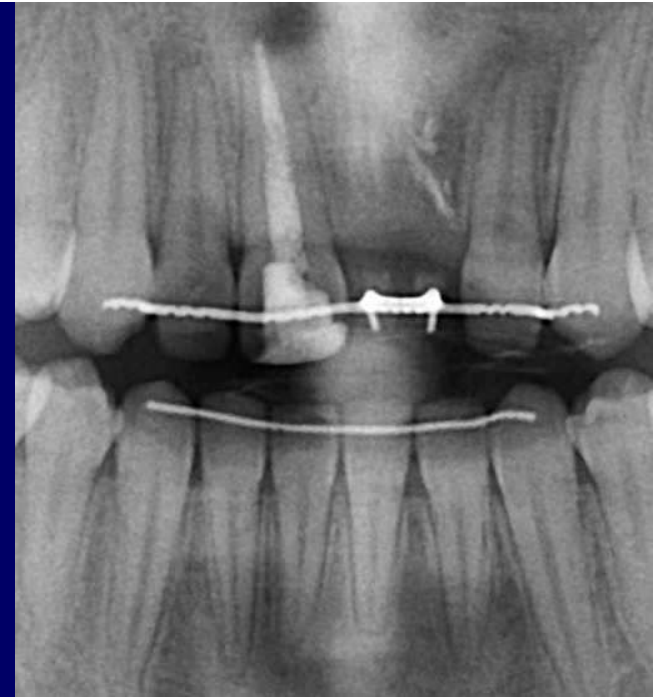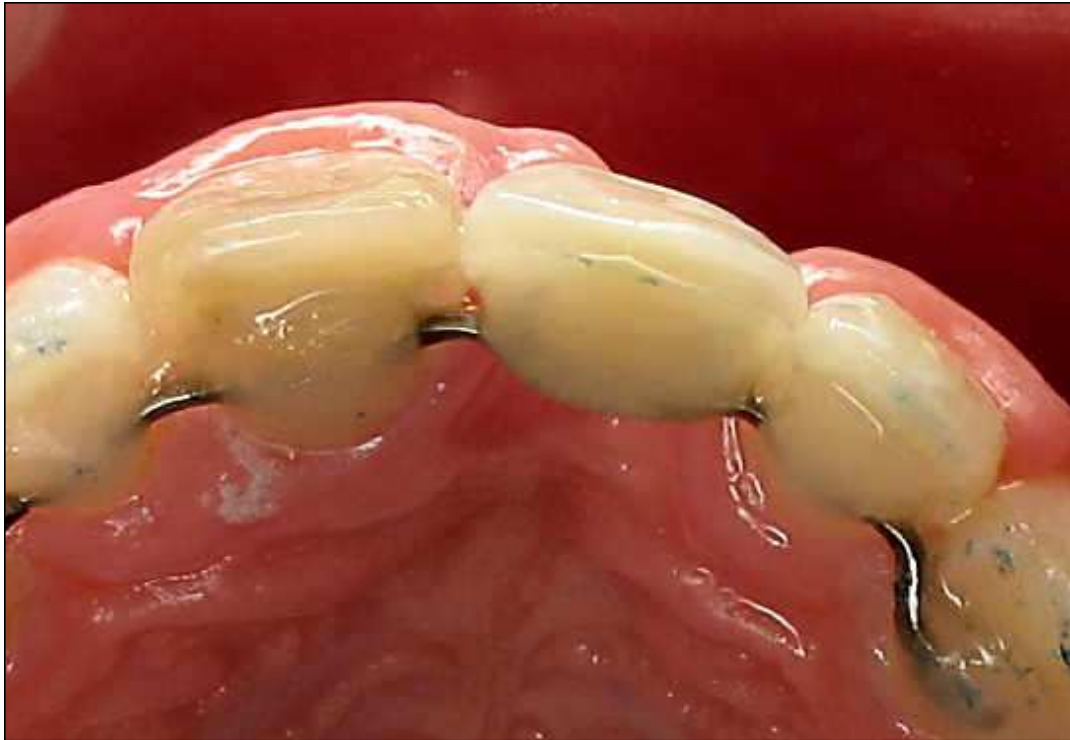Rhizalyse trop avancée, il faut extraire



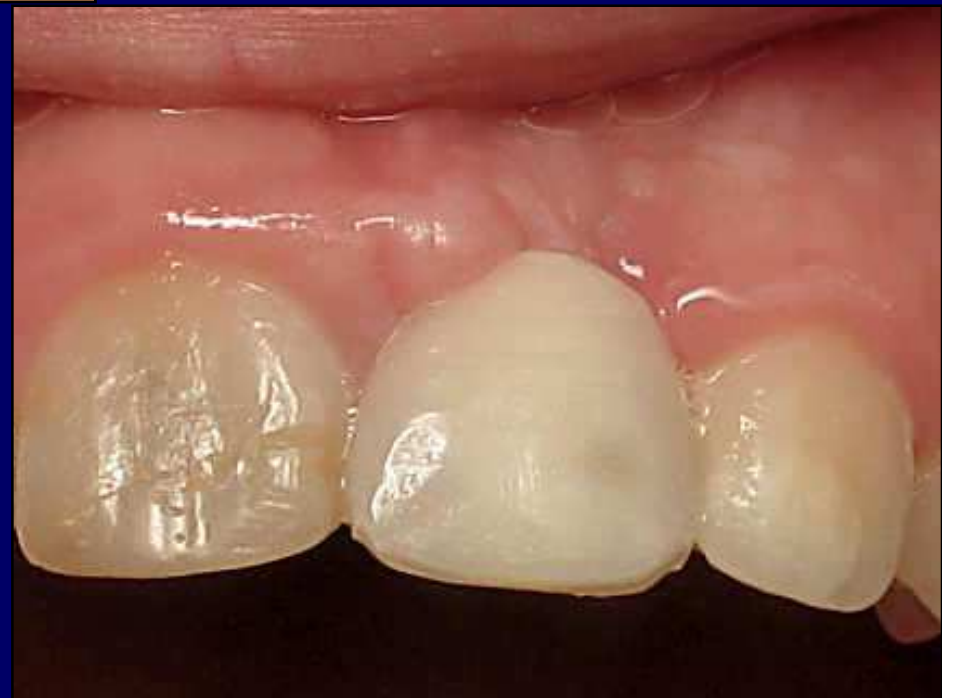Après ODF, contention





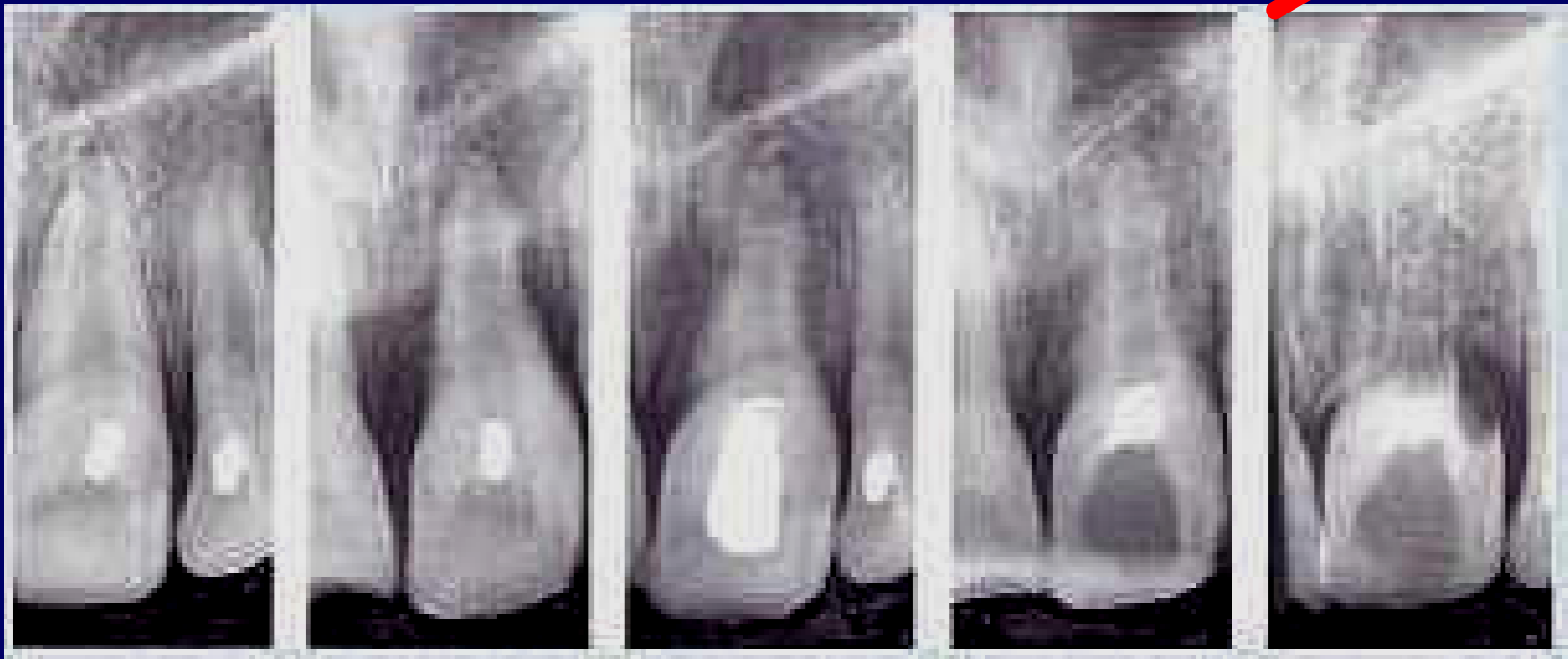

- **Perte osseuse considérable...**
- **La 11 sera retraitée plus tard et bénéficiera d'un blanchiment interne**

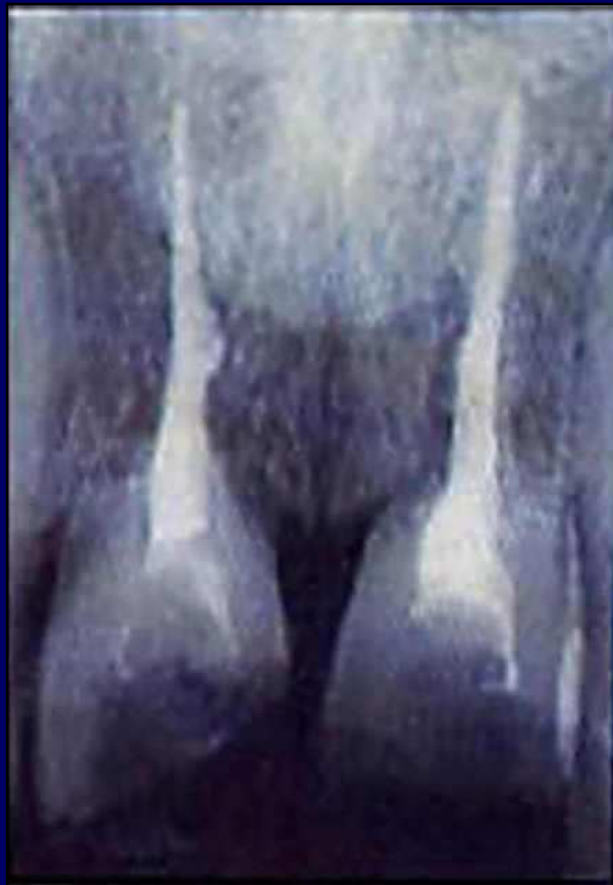

Traitement de l'ankylose ET DE LA RHIZALYSE post traumatiques

AUCUN... : évolution inéluctable



**ON EN ARRIVERA INEXORABLEMENT LÀ, AVEC LA
PERTE OSSEUSE CORRÉLATIVE**



Traction sur la dent, transfixation sont à éviter

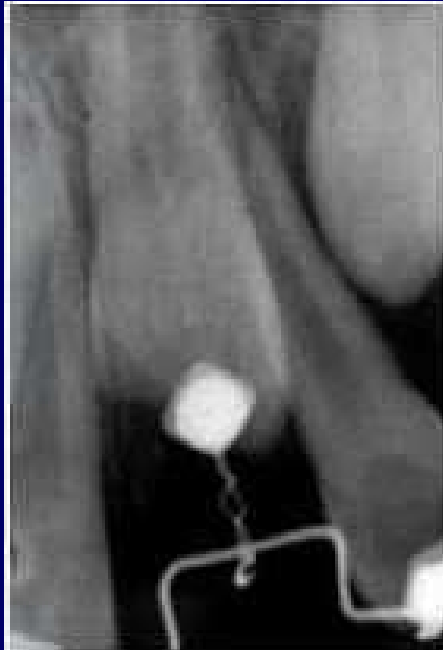

Fig 19, 20 Extraction d'une dent ankylosée immobile

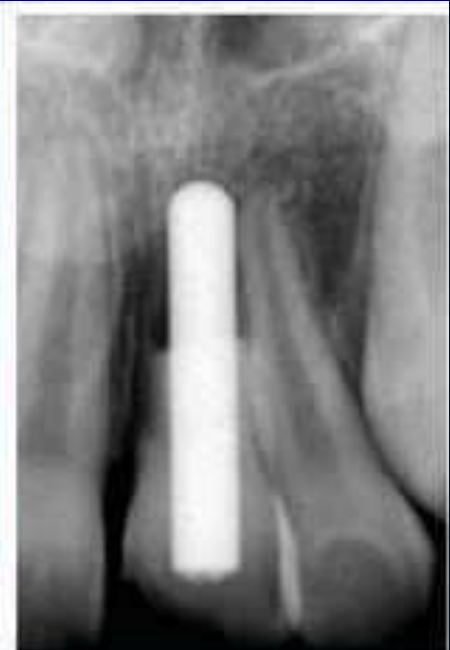
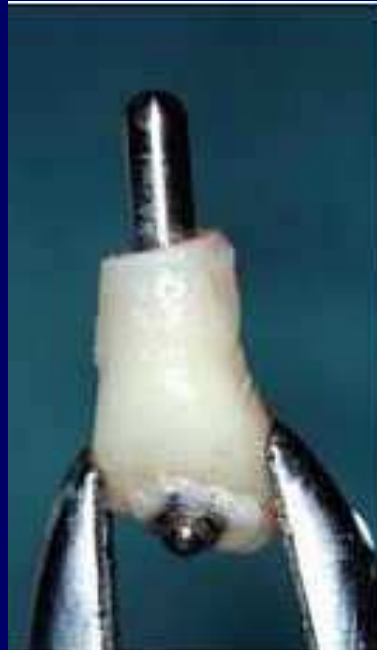
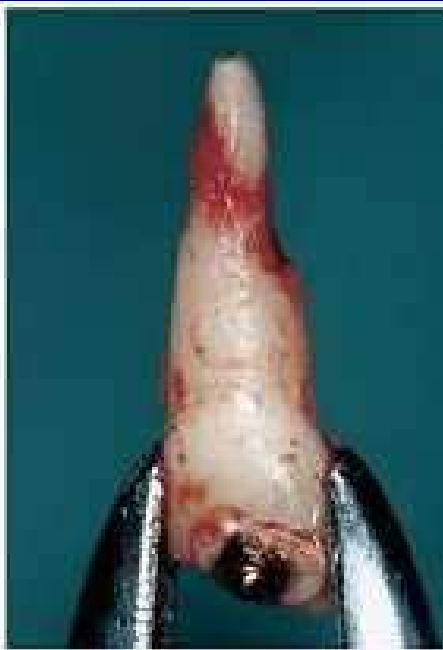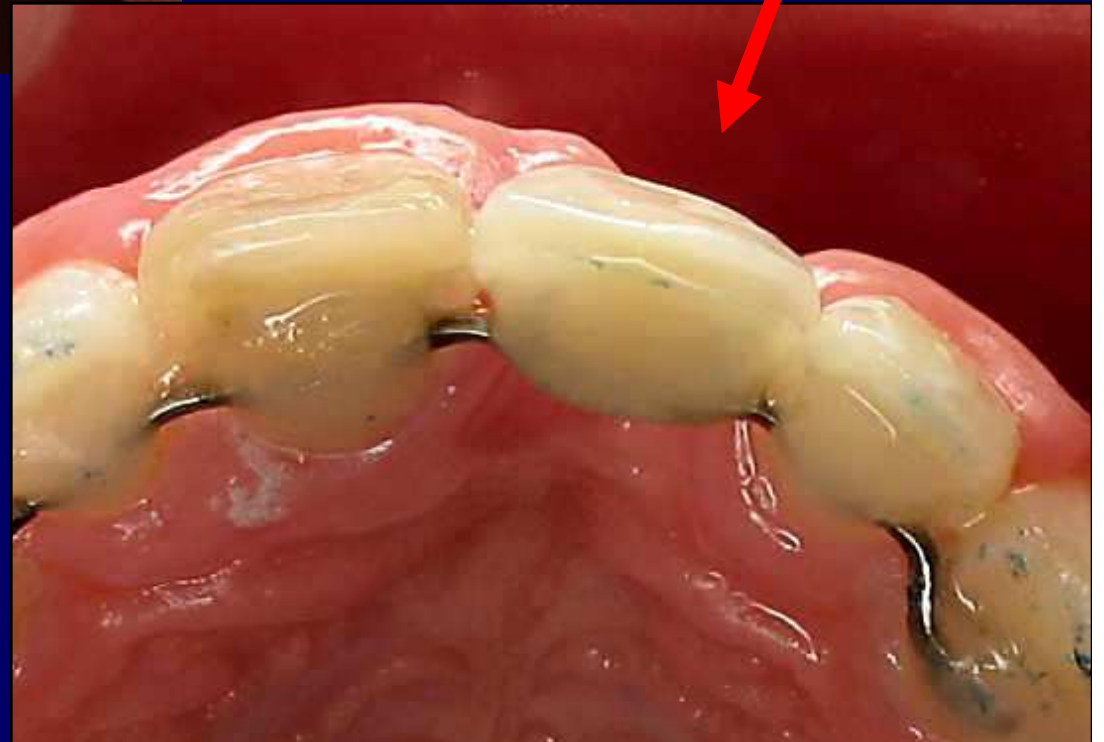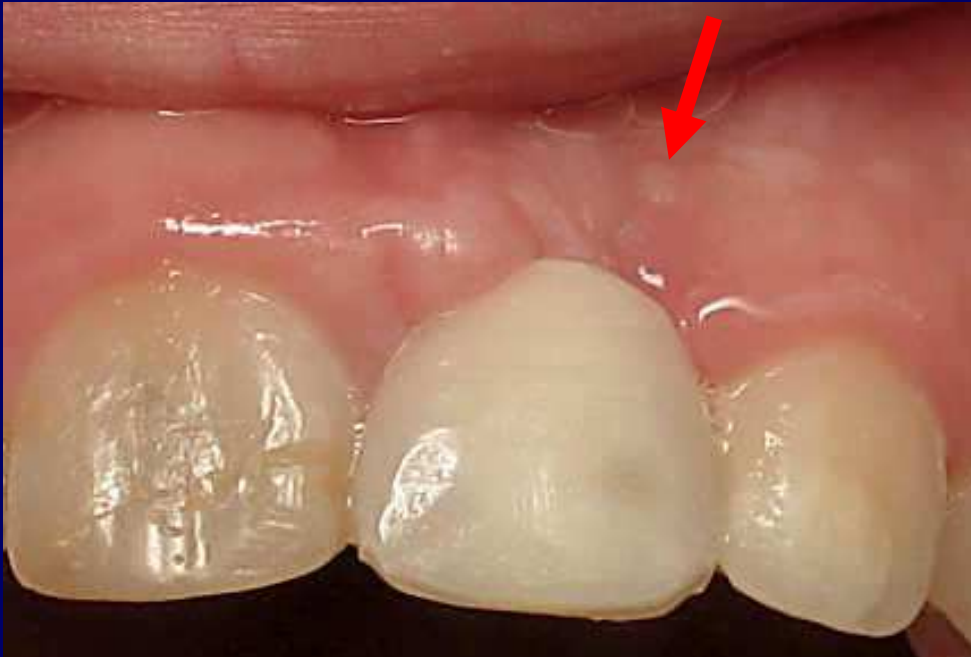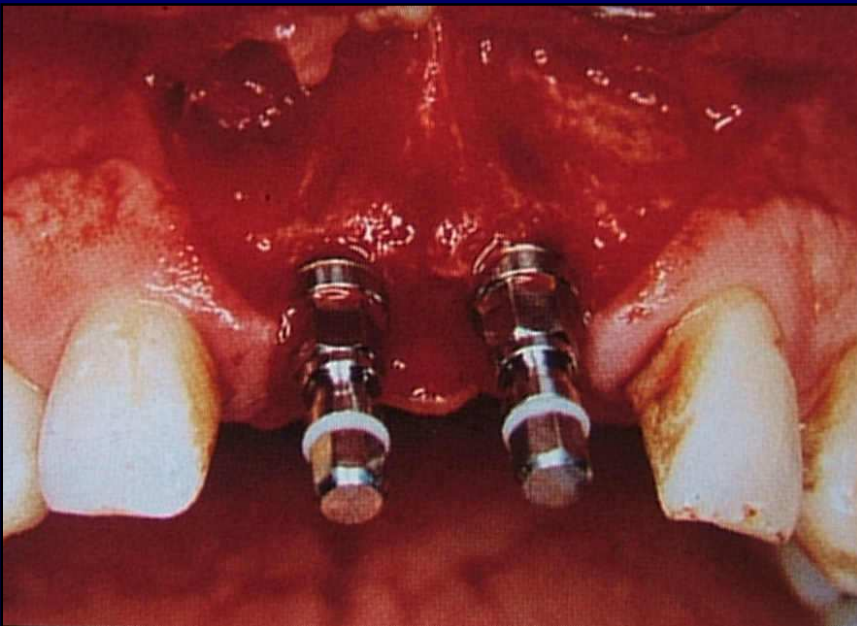
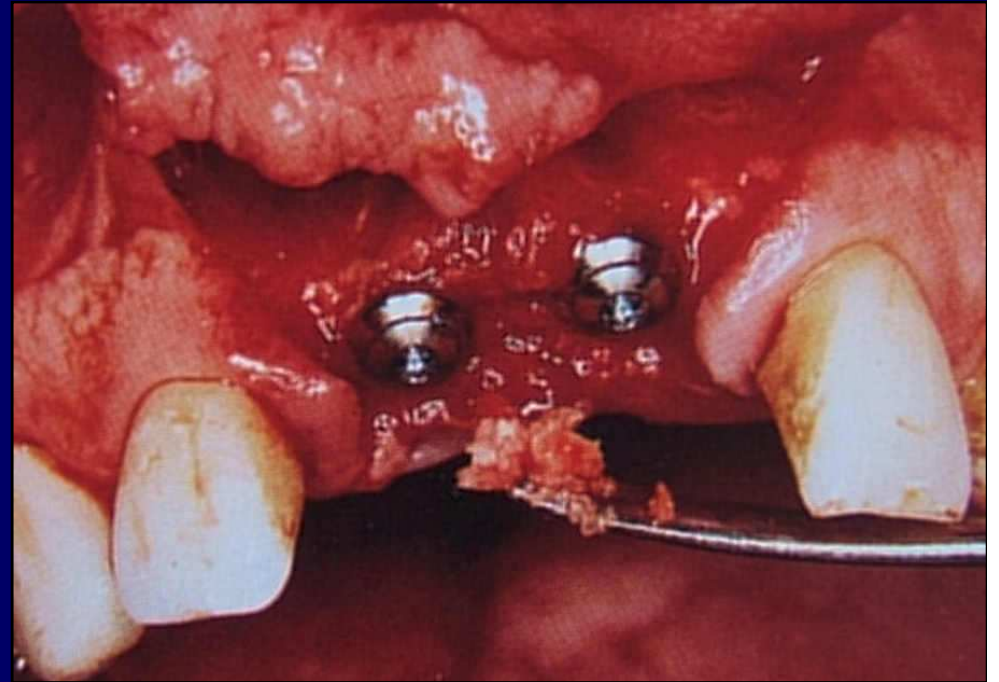
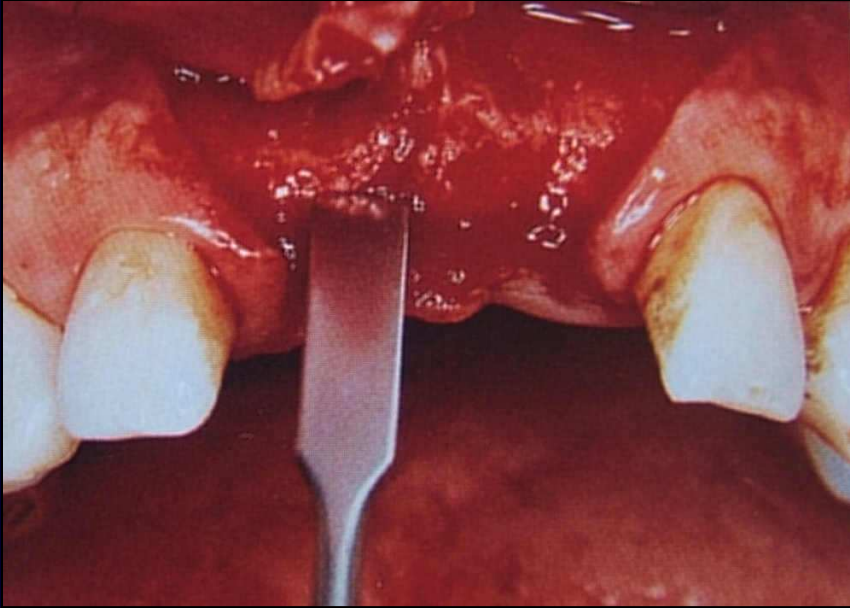
Fig 21, 22 préparation de la dent et réimplantation

Les solutions ultérieures...

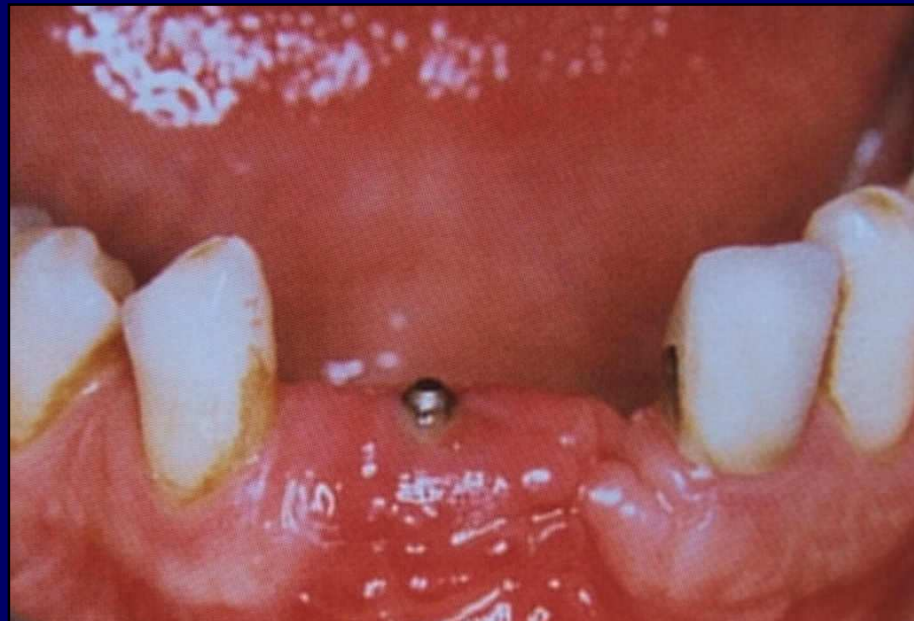
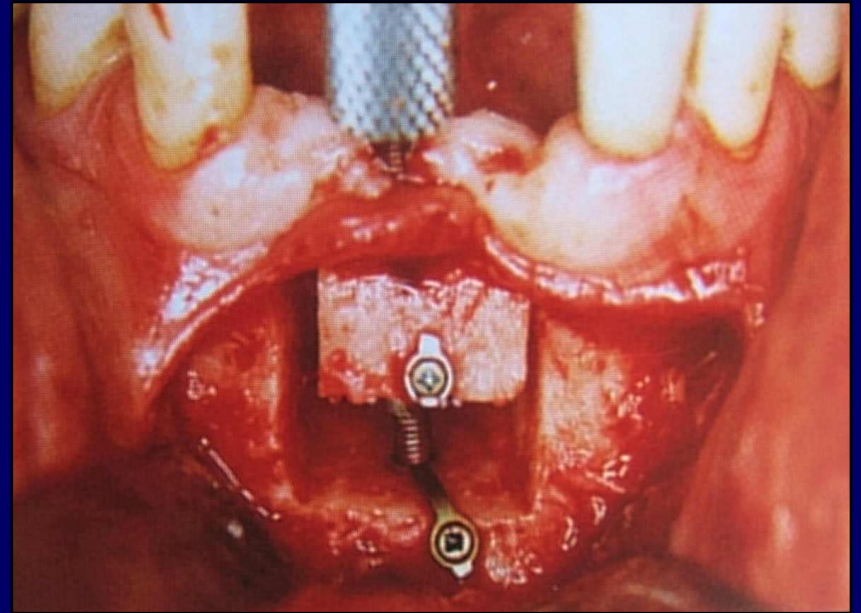
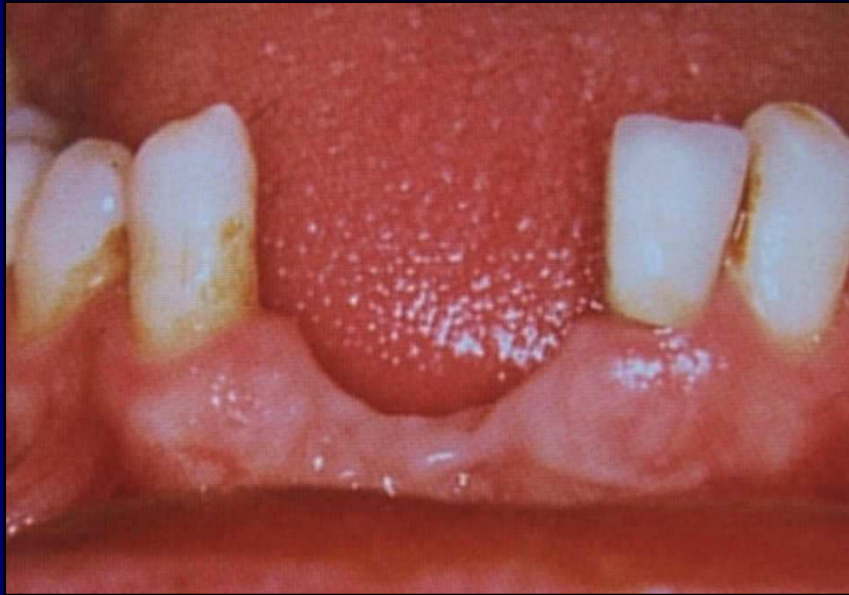
L'implant bien sûr



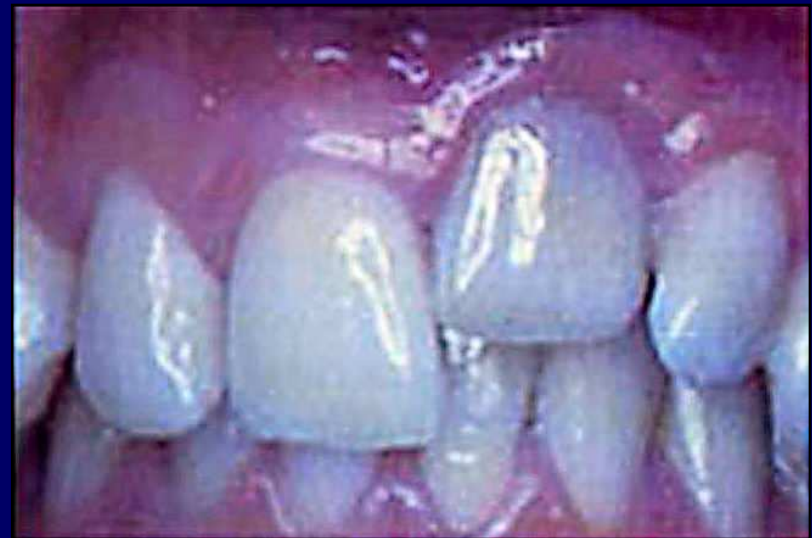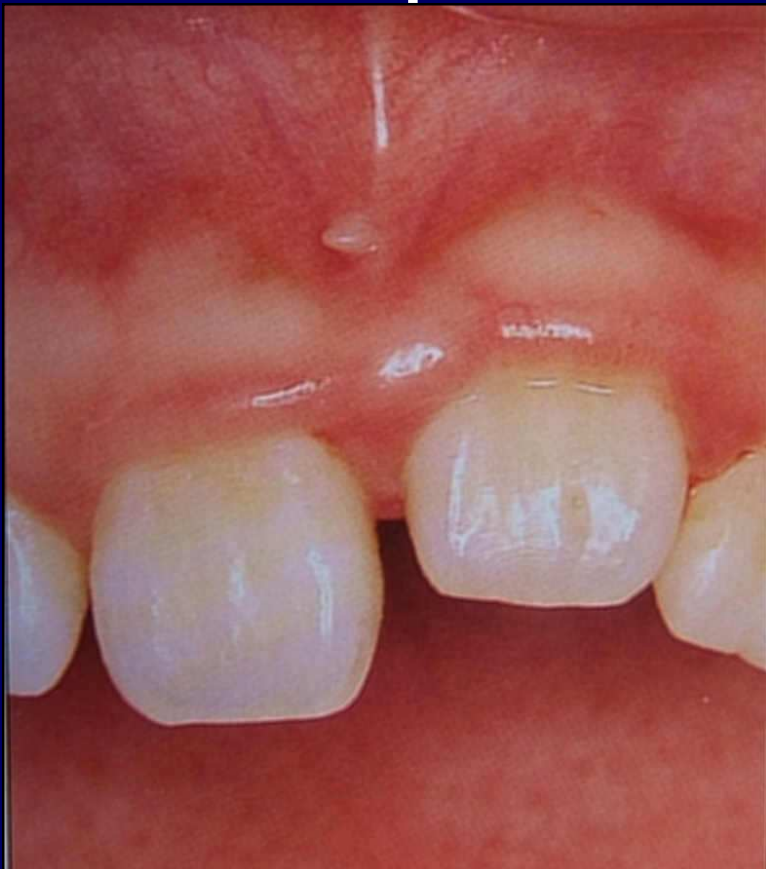- **L'implant oui mais....**



- **Greffe osseuse, distraction, etc... sont alors nécessaires**

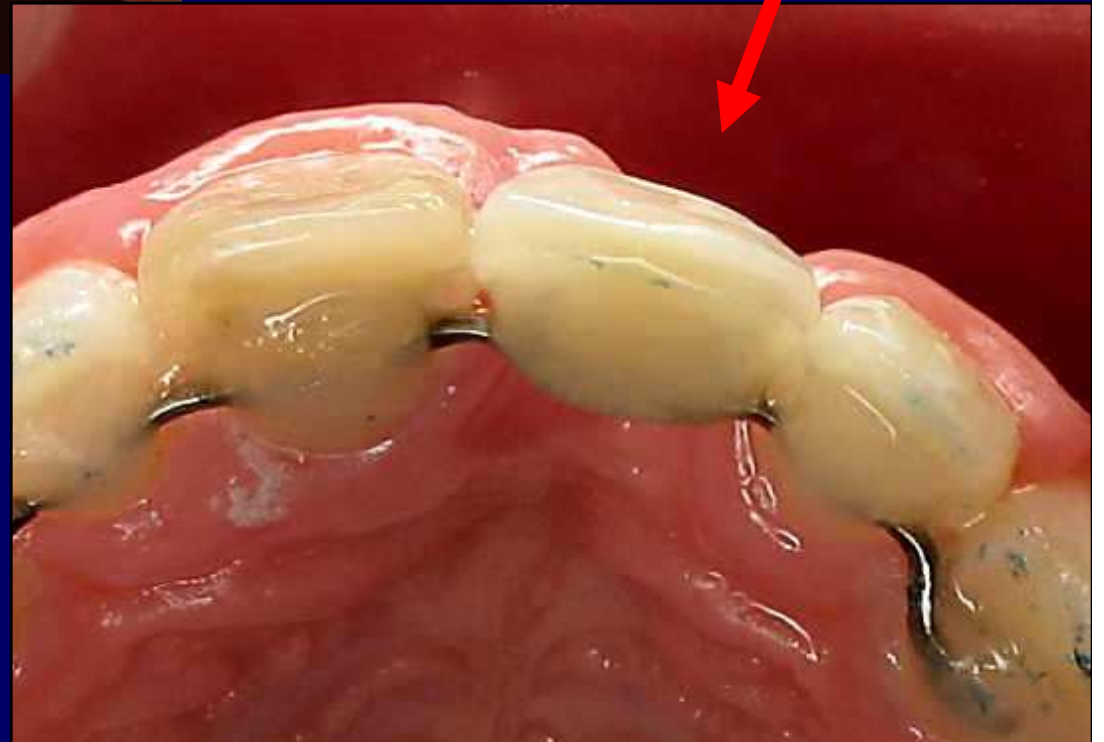


Cette ré-ingression et rhizalyse suivies de perte osseuse amène certains à déconseiller la ré-implantation si dent sèche...



**KENNY et BARRETT : « emergency
trauma : treating the unexpected »
J Calif Dent Assoc 2005 : 33: 383-386**

(C'est le cas de ces auteurs)



- **IL EXISTE POURTANT
UNE SOLUTION....**

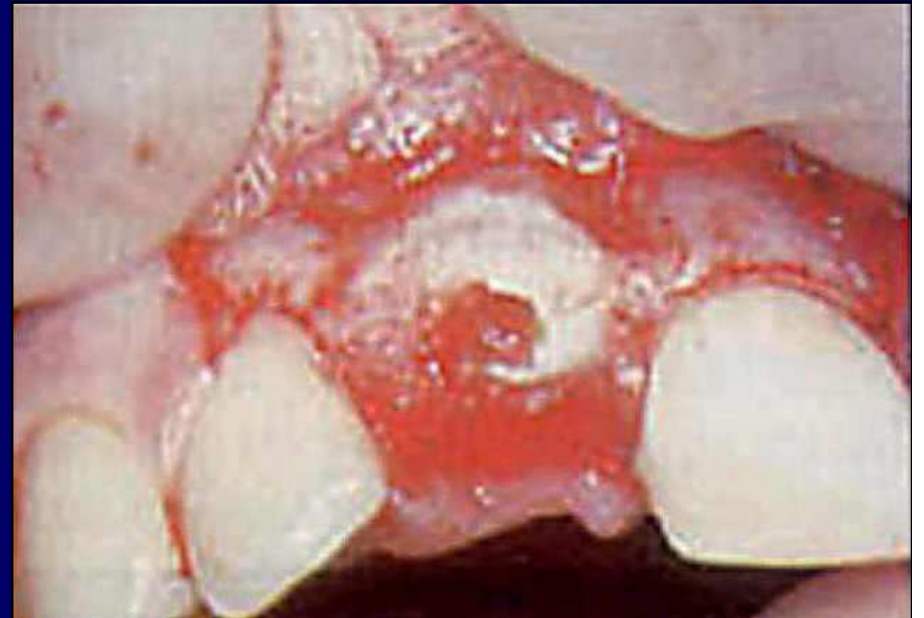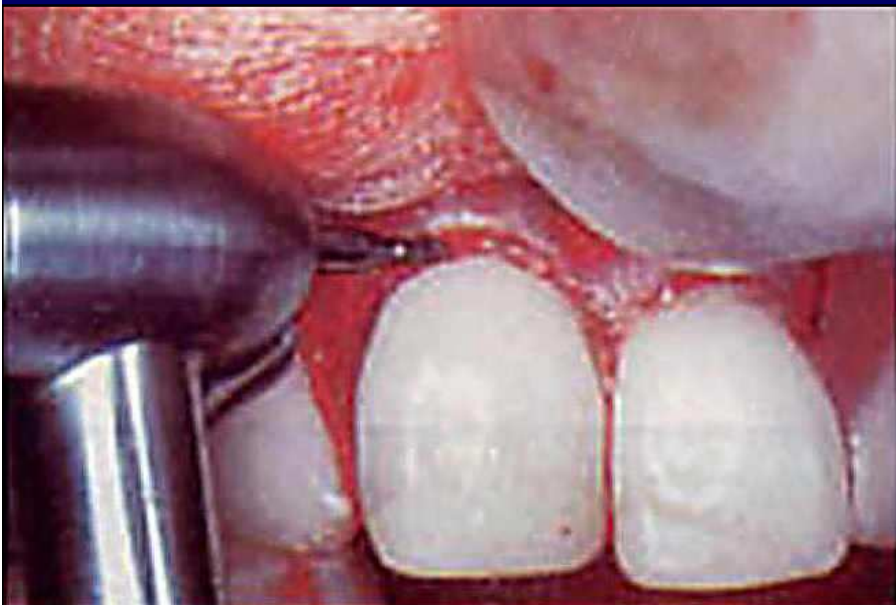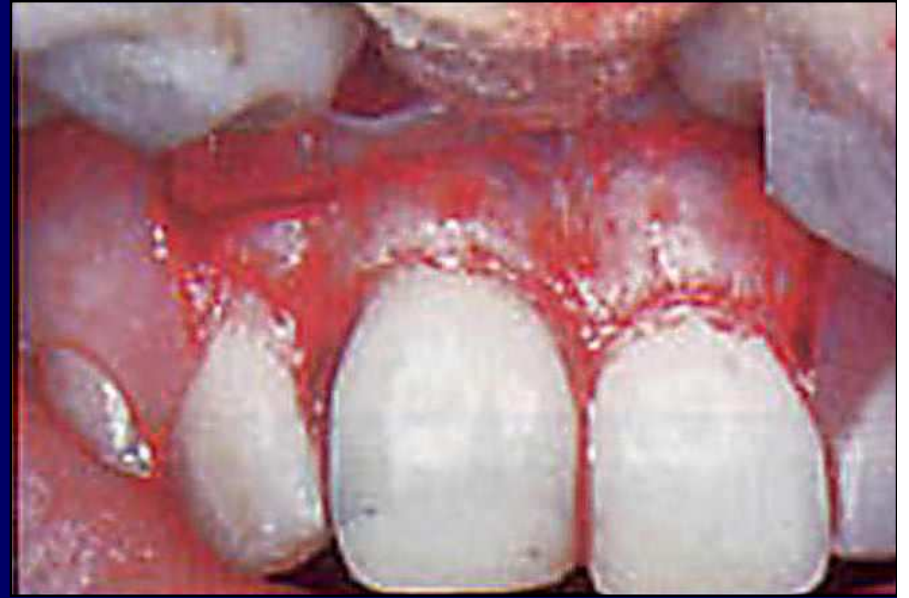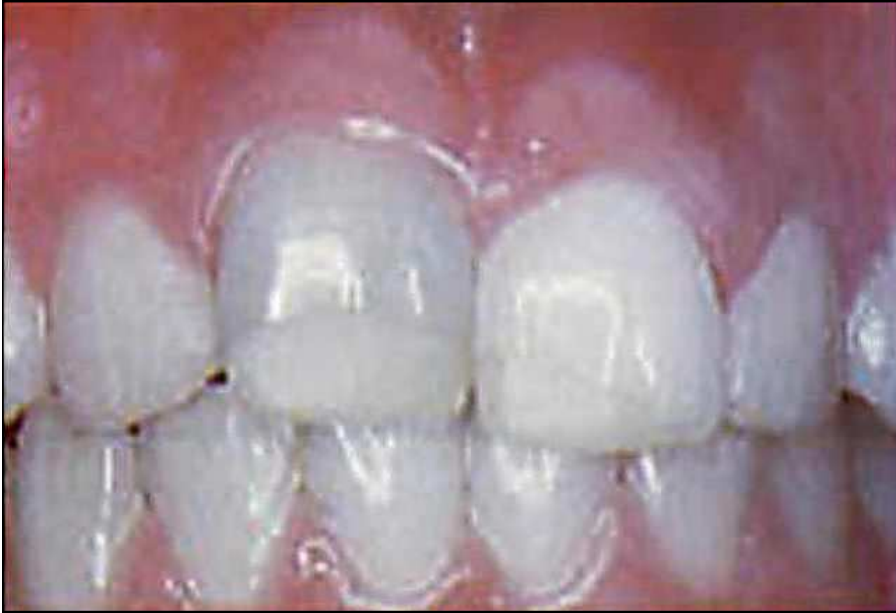C'est la décoronation des dents
ankylosées

**Selon la technique du Dr Barbro
MALMGREN**

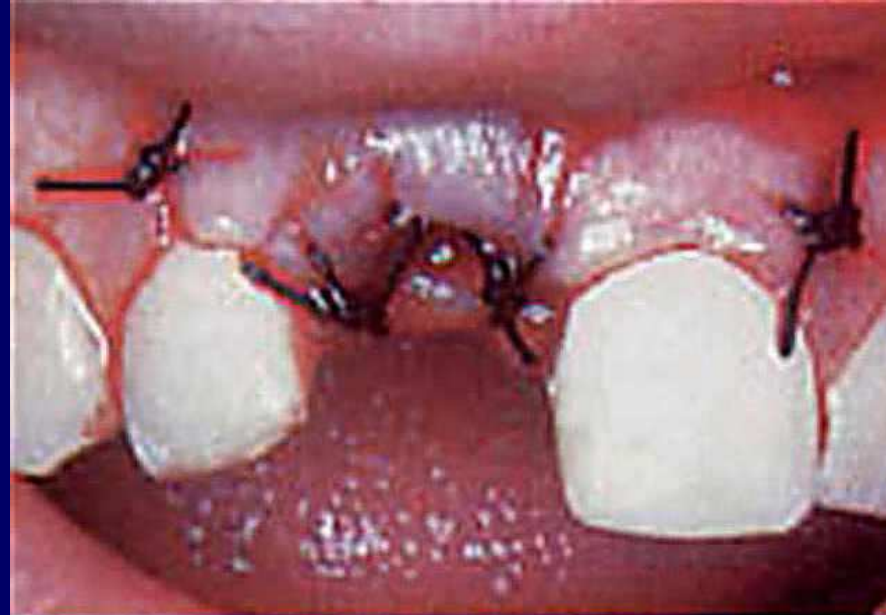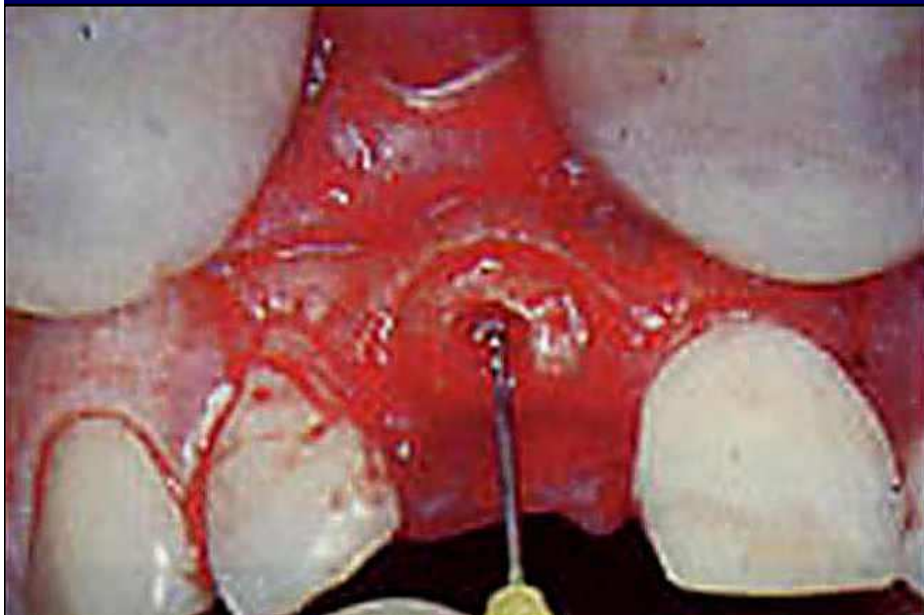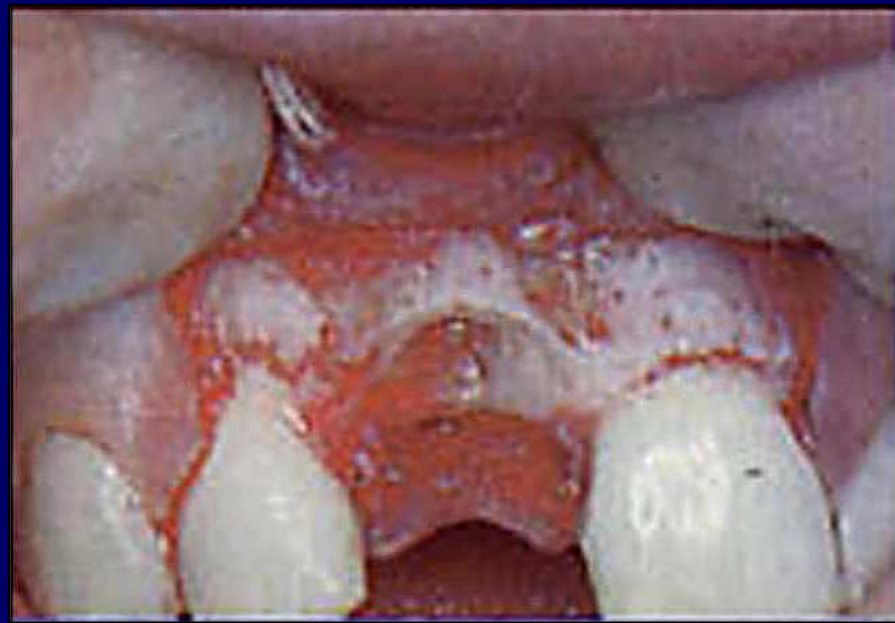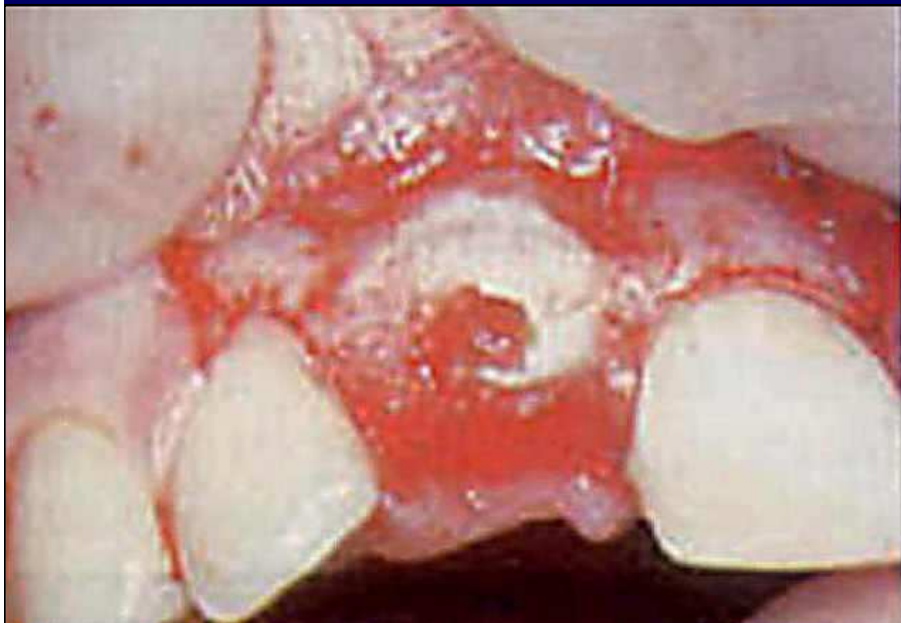**Barbro MALMGREN, « DÉCORONATION : Comment,
Pourquoi, Quand ? »**

CDA Journal, novembre 2000, VOL 28, n° 11, 846- 854

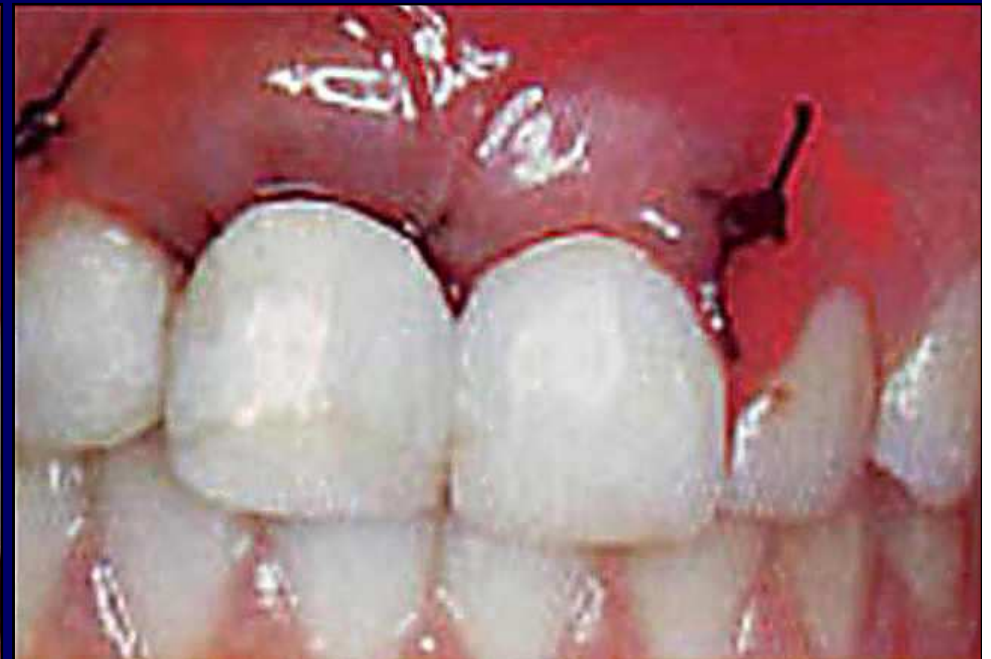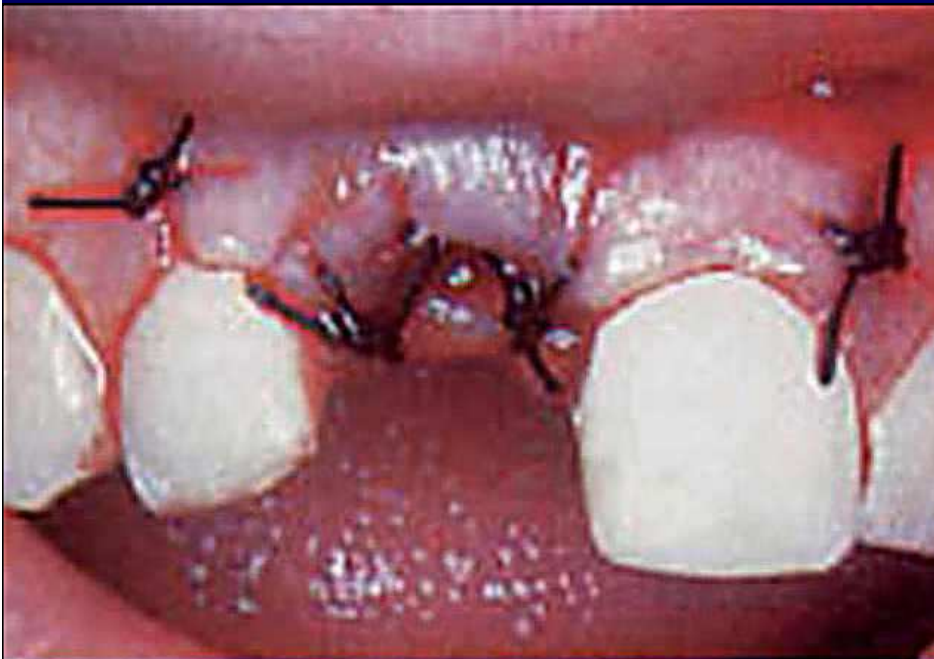- **Lambeau muco-périosté, couper la couronne...**

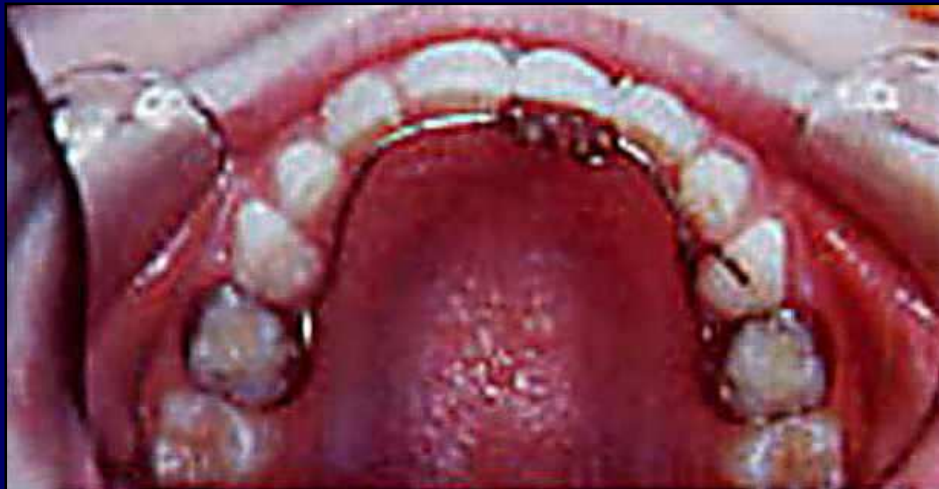
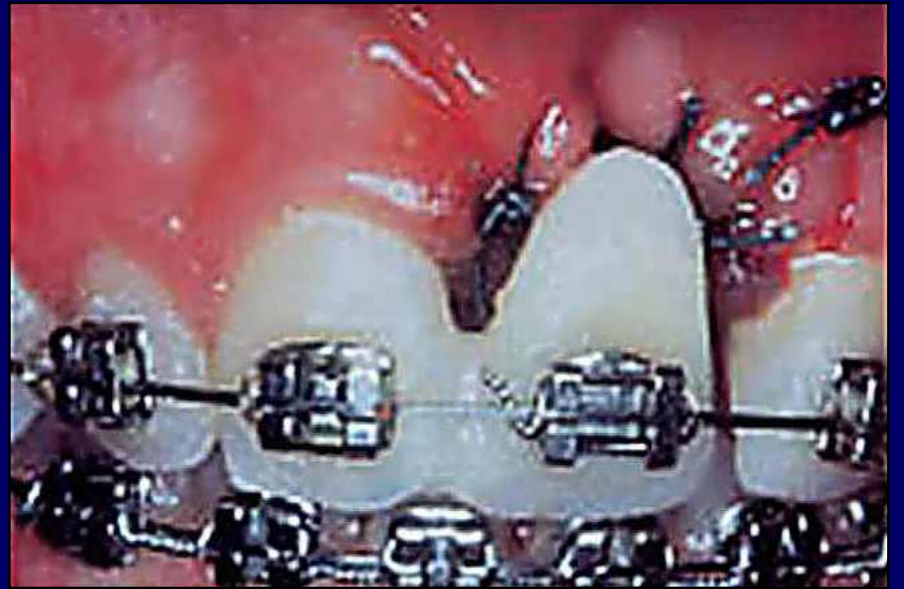
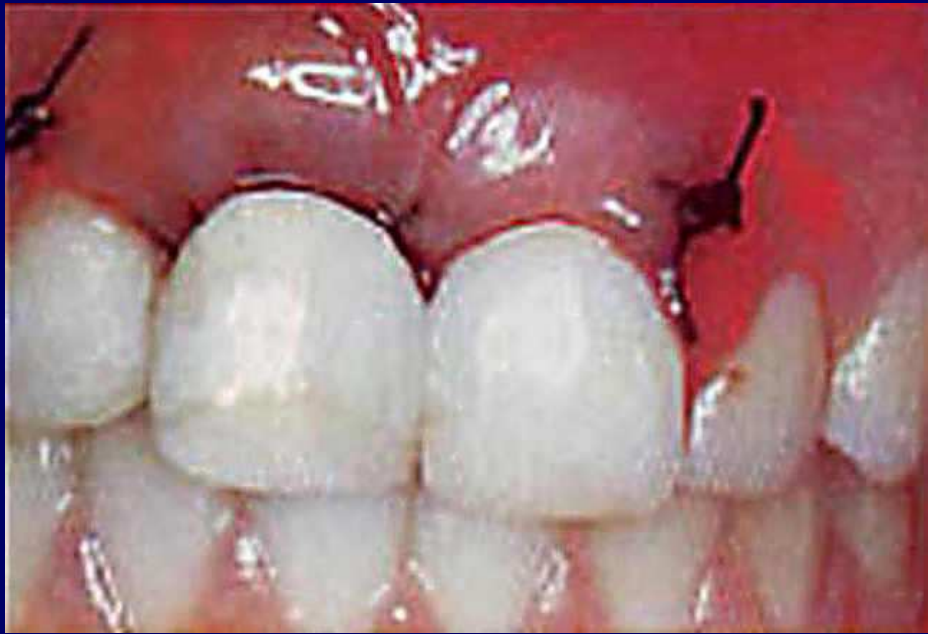- **Abaisser niveau de la couronne 2 mm sous rebord osseux, vider le canal, rincer au sérum ϕ , faire saigner, remplir canal de sang, suturer**

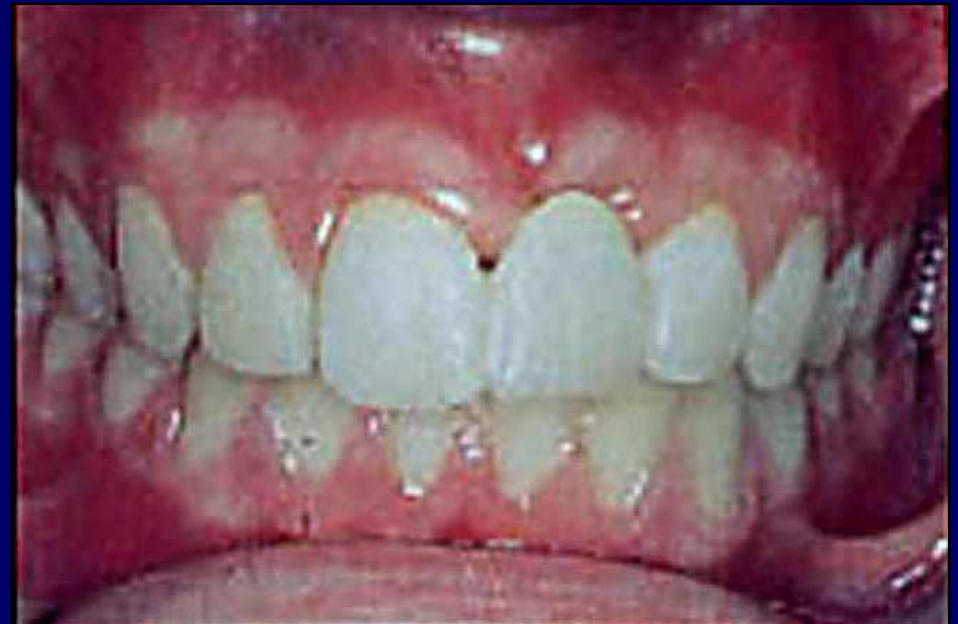
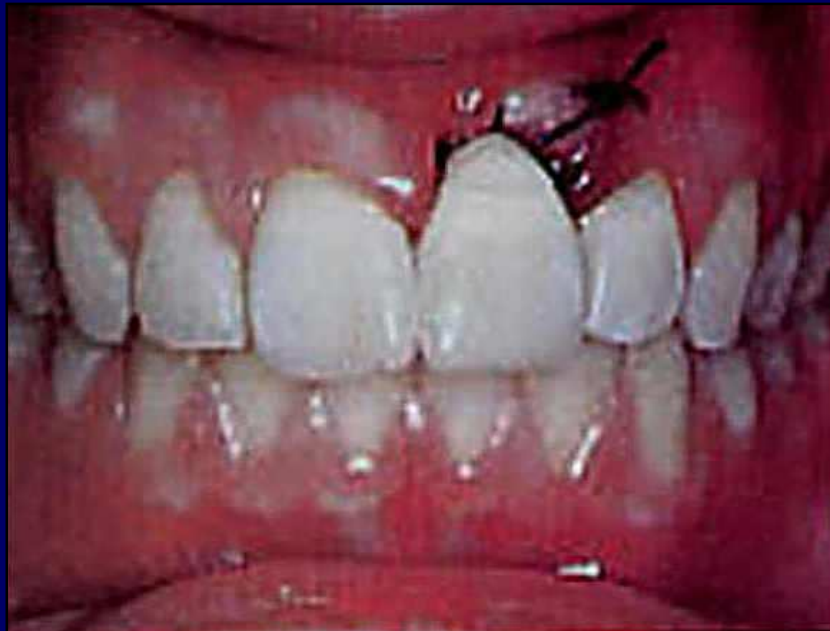
- **Utiliser la couronne coupée en la collant sur une des dents adjacentes ou sur un arc palatin..**

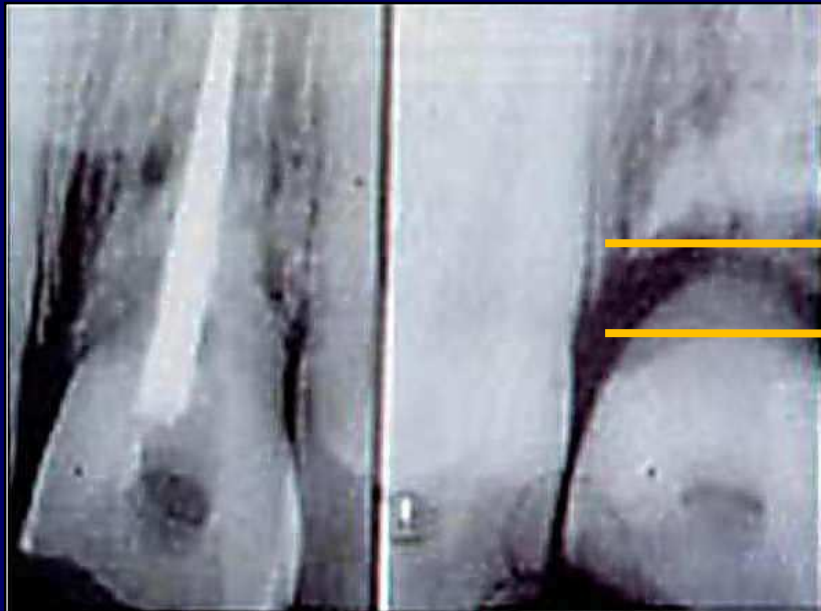




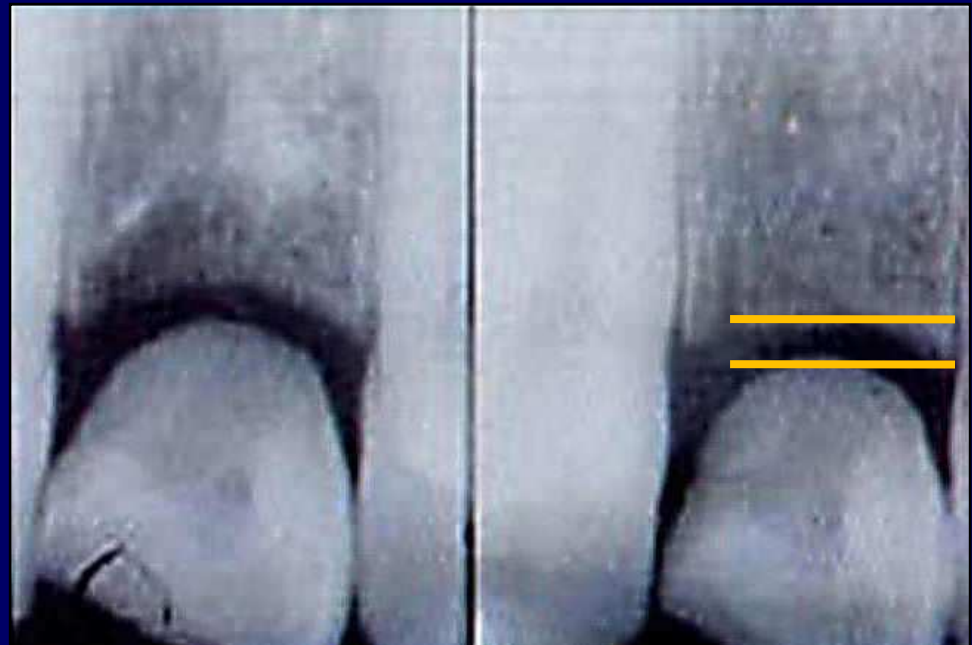
La rhizalyse de la racine enfouie se poursuit, avec le remplacement de la dentine et du cément par de l'os.



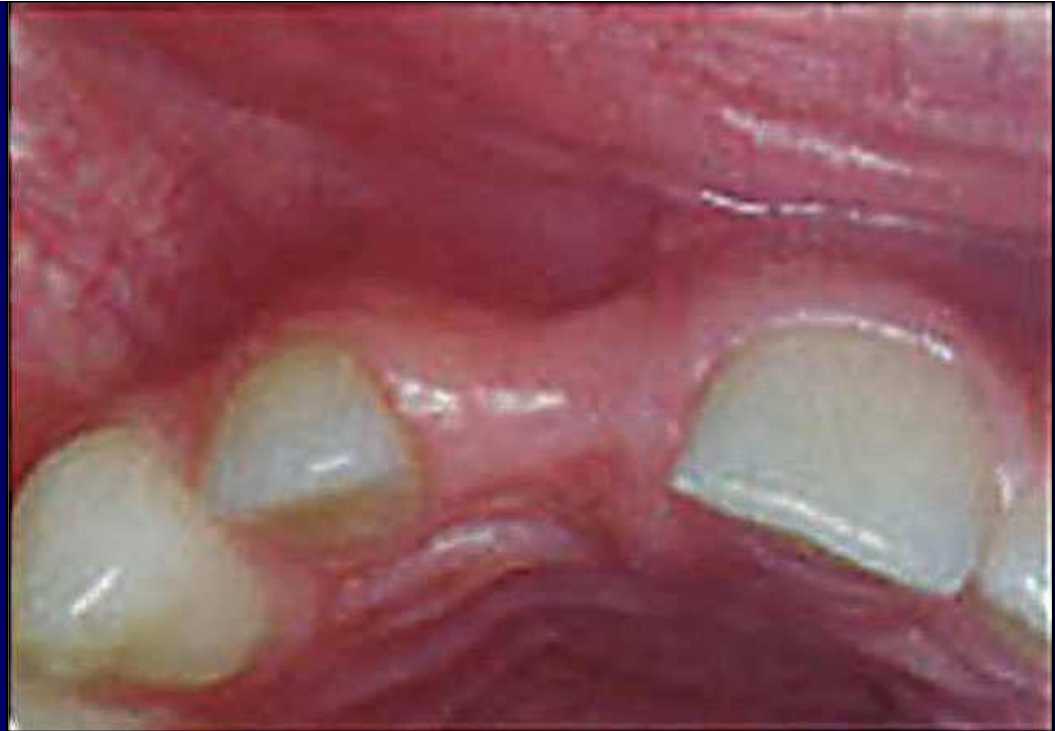- **A terme , le Dr B. Malmgren constate la conservation du volume osseux dans le sens vestibulo-palatin, et très souvent une croissance osseuse par-dessus la racine coupée, augmentant le volume osseux dans le sens vertical même, ce qui oblige à diminuer la hauteur de la facette collée...**



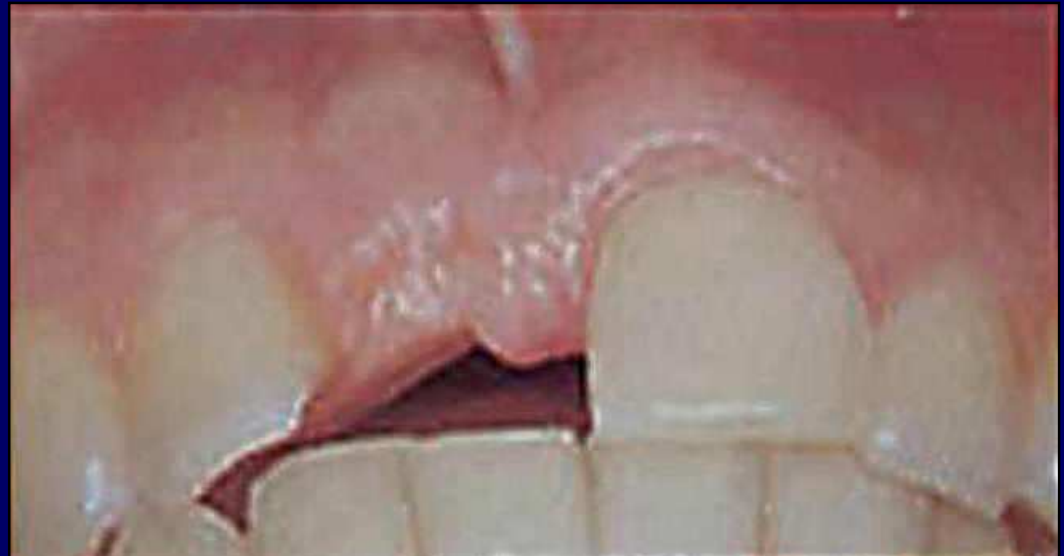Croissance
osseuse verticale



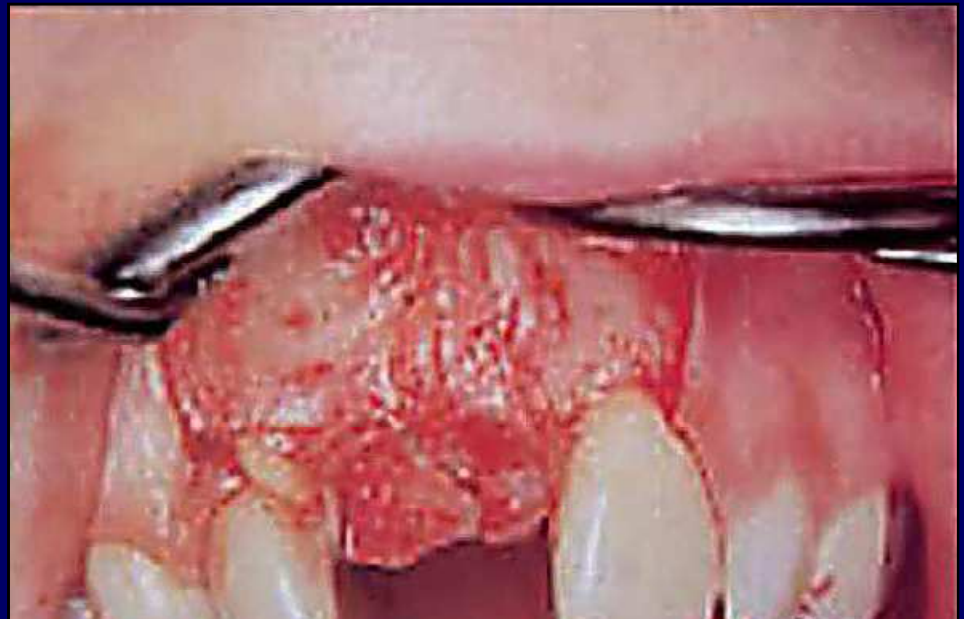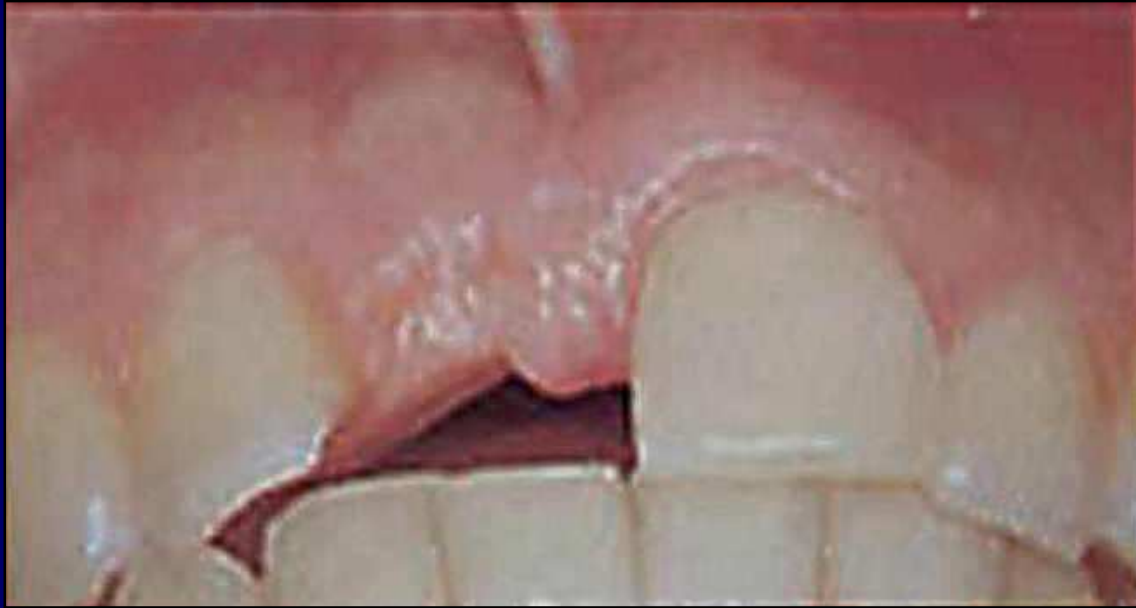- **Sans décoronation :**
perte osseuse
vestibulo-palatine
importante

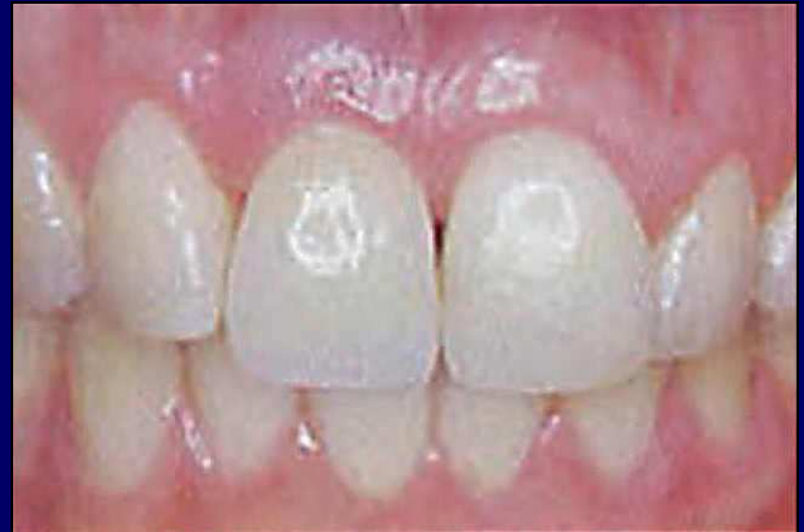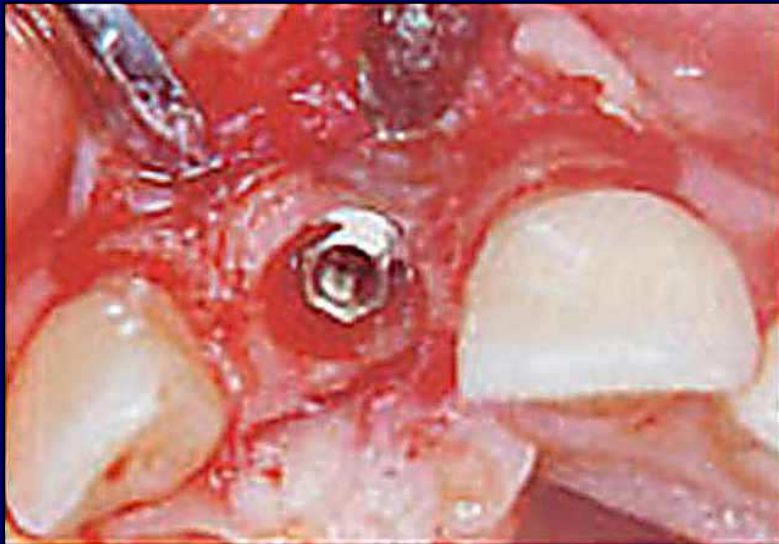

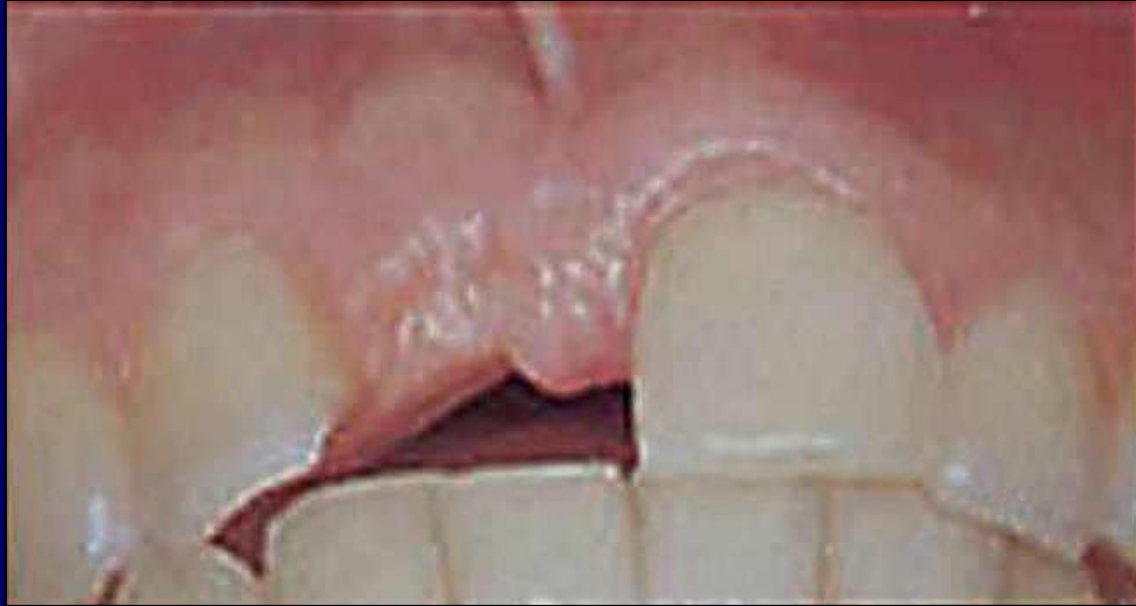
- **Après décoronation :**
gain osseux en
épaisseur et en
hauteur



-





Décoronation selon Barbro MALMGREN

1. Lambeau muco-périosté
2. Couper la couronne
3. Meuler la racine 2 mm sous rebord os
4. Vider soigneusement le canal, rincer au sérum ϕ
5. Faire saigner pour remplir de sang le canal
6. Suturer
7. Fausse dent

- **Comment ?** Nous venons de le voir
- **Quand ?** Avant que la dent ankylosée ne soit remontée trop haut, sinon trop de perte osseuse verticale.
- **Pourquoi ?** Pour conserver le plus d'os possible ou même augmenter son volume et sa hauteur

IL FAUT DONC RÉ-IMPLANTER

**QUELLES QUE SOIENT LES CONSIDÉRATIONS DE
CONSERVATION EXTRA-ALVÉOLAIRE EN DURÉE
ET MILIEU DE CONSERVATION**

Arbre décisionnel dent exfoliée

- Dent intacte, humide, < 1 heure
- Dent intacte, humide, > 1 heure
- Dent sèche

Arbre décisionnel : dent exfoliée, apex ouvert ou fermé

Dent intacte, humide, < 1 heure :

immédiat

Réimplanter **SANS** traitement du canal

2 semaines

Test vitalité

Vivante

Morte

traitement du canal

3 semaines

Ôter la contention

6 mois

Test ankylose

Ligament intact

ankylose

Décoronation

OK

OK

Arbre décisionnel : dent exfoliée, apex ouvert ou fermé

Dent intacte, humide, > 1 heure :

immédiat

Réimplanter **APRÉS** traitement du canal

3 semaines

Ôter la contention

6 mois

Test ankylose

Ligament intact

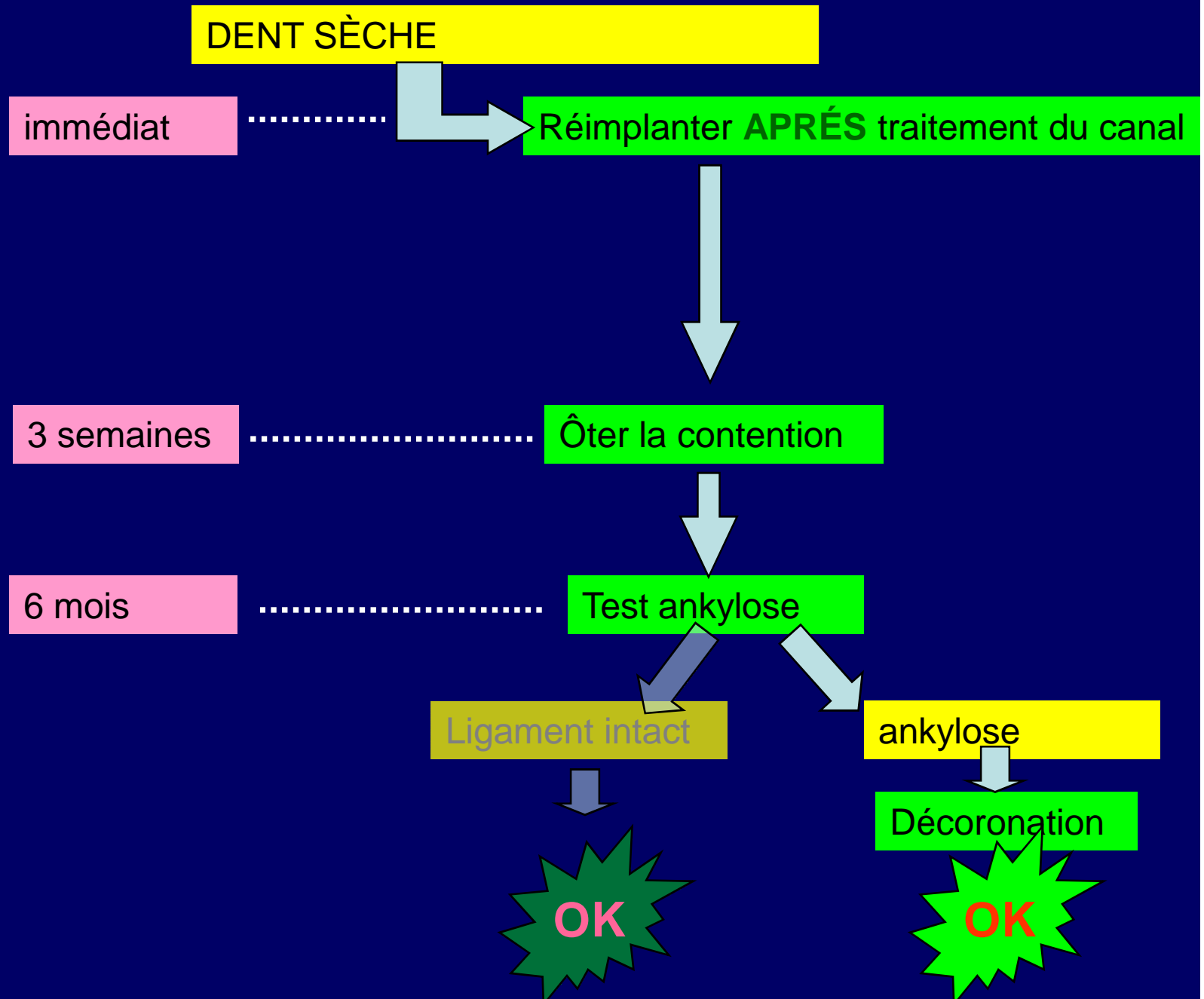
ankylose

Décoronation

OK

OK

Arbre décisionnel : dent exfoliée



je vous remercie de votre
attention!

